

# Поздние неинфекционные поражения легких у детей после аллогенной трансплантации гемопоэтических стволовых клеток

Ю.В. Скворцова, А.Е. Руднева, В.М. Делягин, Ю.А. Лерхендорф, Г.В. Терешенко,  
Д.Н. Балашов, М.А. Масчан, А.А. Масчан  
ФГБУФНКЦ ДГОИ им. Дмитрия Рогачева Минздрава России; Россия, 117198, Москва, ул. Саморы Машела, 1  
Контакты: Юлия Валериевна Скворцова yuscvo@mail.ru

Технологии трансплантации гемопоэтических стволовых клеток (ТГСК) в настоящее время позволяют излечить множество злокачественных и незлокачественных заболеваний взрослых и детей. Однако ТГСК остается высокотоксичным методом лечения, среди осложнений которого возможны длительный иммунодефицит, алло- и аутоиммунные реакции, дисфункции различных органов и систем. Эти состояния требуют тщательного наблюдения специалистами, ранней диагностики и адекватного лечения. В данной статье обсуждаются клинические особенности, диагностика и варианты терапии такой сложной группы поздних посттрансплантационных осложнений, как неинфекционные поражения легких. Эти состояния могут приводить к инвалидизации пациентов, несмотря на выздоровление от основного заболевания. Отражены актуальность и значимость своевременной диагностики данных патологических состояний, в том числе спектр исследований, доступных по месту жительства, с целью их эффективного лечения и улучшения качества жизни детей с осложнениями после ТГСК. Теоретические вопросы проиллюстрированы случаем из практики.

**Ключевые слова:** трансплантация гемопоэтических стволовых клеток, поздние осложнения после трансплантации гемопоэтических стволовых клеток, хронические неинфекционные поражения легких

DOI: 10.17650/1818-8346-2015-1-29-36

## Late non-infectious lung damage in children after allogeneic hematopoietic stem cells transplantation

Yu. V. Skvortsova, A. E. Rudneva, V. M. Delyagin, Yu. A. Lerkhendorf,  
G. V. Tereshchenko, D. N. Balashov, M. A. Maschan, A. A. Maschan

Federal Research Center of Pediatric Hematology, Oncology and Immunology named after Dmitriy Rogachev,  
Ministry of Health of Russia; 1 Samory Mashela St., Moscow, 117198, Russia

Hematopoietic stem cells transplantation (HSCT) technology currently allows curing a lot of malignant and non-malignant diseases in adults and children. However, HSCT is highly toxic treatment. HSCT complications include the possibility of prolonged immunodeficiency, allo- and autoimmune reactions and various organs dysfunction. These conditions require careful monitoring by specialists, early diagnosis and appropriate treatment. This article discusses the clinical features, diagnosis and treatment options of such late complications as non-infectious lung disease. These conditions can lead to disability of patients. Relevance and importance of timely diagnosis of these pathological conditions, including the range of clinical tests available on a residence, with a view to effective treatment can improve the quality of life of children with complications after HSCT. Theoretical issues are illustrated by case report.

**Key words:** hematopoietic stem cell transplantation, late complications after hematopoietic stem cells transplantation, chronic non-infectious lung disease

### Введение

Последние достижения в биологии и иммунологии трансплантации привели к тому, что в настоящее время аллогенная трансплантация гемопоэтических стволовых клеток (алло-ТГСК) является единственным способом излечения многих фатальных злокачественных и незлокачественных заболеваний. Однако до сих пор данный метод лечения имеет много осложнений, в том числе приводящих к инвалидизации или гибели пациентов.

Около двух десятилетий назад различные осложнения со стороны легких развивались у 25–60 % реципиентов алло-ТГСК, они обуславливали около 50 % трансплантационно-ассоциированной смертности [1].

В дальнейшем инфекционные поражения легких стали эффективно излечиваться с помощью современной антибактериальной и противогрибковой терапии. Угрожающими остались неинфекционные повреждения респираторного тракта.

Первый случай фатального облитерирующего бронхохолита у реципиента алло-ТГСК с хронической реакцией «трансплантат против хозяина» (РТПХ) был описан в 1982 г. [2]. Серия поздних неинфекционных легочных осложнений (Late Onset Non-infectious Pulmonary Complications, LONIPC) была представлена в 1987 г. как «заболевание нижних дыхательных путей у реципиентов алло-ТГСК» [3]. В 1998 г. A. Palmas et al. предложили первую классификацию LONIPC [4].

В детской популяции осложнения со стороны легких на поздних сроках после алло-ТГСК реже являются летальными, однако остаются сложной для решения проблемой [5, 6]. I. Cerveri et al. сообщали, что треть детей, выживших после ТГСК, имеют субклинические нарушения функции легких [7], С. Uderzo et al. также описали, что кумулятивная встречаемость дыхательной недостаточности к пяти годам после ТГСК составляет 35 % [8]. По данным N. Nishio et al., у 10 (10,3 %) из 97 детей после алло-ТГСК развились поздние легочные осложнения в среднем через 187 дней после ТГСК и при этом только 2 из 10 пациентов выжили [9]. По более ранним данным, встречаемость LONIPC составляет 10–25 % и существенно влияет на трансплантат-ассоциированную летальность [4, 10, 11].

### Классификация поздних легочных осложнений

С 2011 г. используется расширенная классификация неинфекционных осложнений дыхательной системы, в которую входит большое количество самых разнообразных по патогенезу и клиническому течению заболеваний (табл. 1).

Американское торакальное общество определяет синдром идиопатической пневмонии (idiopathic pneumonia syndrome; IPS) как пневмопатию после ТГСК, характеризующуюся обширным повреждением альвеол, в этиологии которого исключены инфекционные патогены, сердечная дисфункция, острая почечная недостаточность, перегрузка жидкостью [12]. В патогенезе IPS большую роль играют сосудистые нарушения в легких, токсические эффекты проведенного кондиционирования, иммунологическое клеточно-опосредованное повреждение, воспалительные цитокины и скрытые легочные инфекции.

В данном обзоре мы остановимся на группе наиболее распространенных поздних (с манифестацией в период более 3 мес после ТГСК) осложнений, которые рутинно относят к IPS и в патогенезе которых

очевидно иммуно-опосредованное Т-лимфоцитами донора повреждение дыхательных путей.

В 1998 г. A. Palmas et al. предложили разделить LONIPC на 5 групп: облитерирующий бронхолит, облитерирующий бронхолит с организуемой пневмонией, диффузные альвеолярные повреждения, лимфоцитарная интерстициальная пневмония и неклассифицируемая пневмония [4]. Однако, поскольку в основе данной классификации лежало гистологическое исследование легочной ткани, ее применение на практике было затруднено.

В основе современной классификации лежит оценка функции внешнего дыхания (ФВД) – наиболее надежный метод раннего выявления и динамического наблюдения LONIPC. На основании результатов исследования ФВД LONIPC разделяются на 2 группы [13, 14]: 1) обструктивная дыхательная недостаточность, характеризующаяся редукцией форсированного объема выдоха (ФОВ, FEV1), в то время как форсированная жизненная емкость легких (ФЖЕЛ, FVC 80 %) остается в норме, в результате снижается соотношение FEV1/FVC (< 70 %); эти функциональные нарушения являются результатом обструкции мелких дыхательных путей, вызванной прямым иммунным повреждением донорскими Т-клетками (хроническая РТПХ) либо непрямым следствием хронической РТПХ (например, аспирация вследствие эзофагального рефлюкса или нарушения мукоцилиарного клиренса); 2) рестриктивная дыхательная недостаточность, проявляющаяся в снижении FVC (< 80 %) и увеличении соотношения FEV1/FVC > 70 %.

В табл. 2 представлена классификация LONIPC, предложенная В. Anfessa et al. [10], которая включает в себя BOS, BOOP (в настоящее время COP) и IPS.

Для правильного обозначения диагноза используются также критерии консенсуса по хронической РТПХ [15], данные исследовательских центров [16], а также классификация Американского торакального общества [17], обновленная в 2011 г. [12].

Таблица 1. Клинический спектр повреждений легких после ТГСК [12]

Клинический спектр заболеваний в зависимости от локуса первичного тканевого повреждения		
Паренхима легкого	Эндотелий сосудов	Эпителий дыхательных путей
Острый интерстициальный пневмонит* Острый респираторный дистресс-синдром* BCNU (бисхлороэтилнитрозомочевина) – ассоциированный пневмонит Лучевой пневмонит Отсроченный синдром легочной токсичности* Посттрансплантационный лимфопролиферативный синдром Эозинофильная пневмония Легочный альвеолярный протеиноз	Ассоциированный с приживлением респираторный дистресс-синдром* Некардиогенный синдром повышенной капиллярной проницаемости* Диффузные альвеолярные кровоизлияния* Вено-окклюзивная болезнь легких Трансфузионно-ассоциированное острое повреждение легких Легочный цитолитический тромбоз Легочная артериальная гипертензия Тромбоэмболия легких	Криптогенная организуемая пневмония (COP)/облитерирующий бронхолит с организуемой пневмонией (BOOP)* Синдром облитерирующего бронхолита (BOS)*

\* – состояния, относящиеся к синдрому идиопатической пневмонии (IPS).

Таблица 2. Характеристики LONIPC

LONIPC	Встречаемость, %	Начало, мес	Клиника	Факторы риска	Диагноз	Летальность, %	Терапия
BOS	3–4,5	3–23	Кашель, диспноэ, хрипы	Хроническая РТПХ, МТХ, снижение IgG, эзофагит	Снижение FEV1, на КТ – «ловушки» воздуха, бронхоэктазы	14–100	КС ММФ AZA Ингаляции CsA Трансплантация легких
VOOP	1,4	1–13	Кашель, лихорадка, диспноэ	Хроническая РТПХ	Снижение FVC, на КТ – периферические участки консолидации, зоны «матового стекла», участки затемнений	21	КС
IPS	2–20	0–48	Диспноэ, сухой кашель, гипоксемия	ХТ, ЛТ, ТВІ, хроническая РТПХ, инфекция	Рентгенологически – инфильтраты	74	КС

*Примечание.* МТХ – метотрексат; КТ – компьютерная томография; КС – кортикостероиды; ММФ – микофенолата мофетил; AZA – азатиоприн; CsA – циклоспорин А; ХТ – химиотерапия; ЛТ – лучевая терапия; ТВІ – тотальное облучение тела.

**Патогенез**

Механизм неинфекционных поражений легких считается иммунологическим, схожим с патогенезом РТПХ. Если на ранних сроках доминируют острое повреждение, взаимодействие моноцитов реципиента и активных Т-клеток донора, преобладание провоспалительных цитокинов (фактора некроза опухоли α), стимуляция иммунного ответа липополисахаридами микробиологической флоры пациента, апоптоз эндотелия на фоне оксидативного стресса, недостаток сурфактанта, то в поздний период после ТГСК преобладают клеточно-опосредованные механизмы – вследствие расхождения в минорных Н-антигенах донорские лимфоциты реагируют на антигены реципиента и вызывают выраженное повреждение, в том числе посредством выработки интерферона γ. Большую роль в презентации антигена при этом играют легочные дендритические клетки [12]. Развитие LONIPC, как правило, происходит на фоне выраженных проявлений хронической РТПХ у реципиентов алло-ТГСК [18]. Аномальные результаты исследования ФВД по рестриктивному типу можно выявить через 3–6 мес после ТГСК, особенно при использовании ТВІ в кондиционировании. В ходе длительного (более 10 лет) наблюдения детей после алло-ТГСК, получивших ТВІ, отклонения ФВД отмечали у 74 % пациентов через 3 года от ТГСК [19]. У 37 % детей, имевших незначительные рестриктивные нарушения, показатели ФВД улучшились после медианы наблюдения 4,2 года, у остальных сохранялись непрогрессировавшие нарушения. Обструктивное поражение легких выявляется у 20 % реципиентов ТГСК, часто оно ассоциируется с недостатком IgG и IgA, хронической РТПХ, инфекциями, использованием МТХ или ТВІ.

**Факторы риска**

К факторам риска развития LONIPC относят предшествующее злокачественное заболевание высокого

риска, применение бусульфана или ТВІ в кондиционировании, острую РТПХ II–IV стадии в анамнезе, хроническую экстенсивную РТПХ [9, 20]. Предшествующее лечение тяжелого заболевания может приводить к повреждению легких химиотерапевтическими агентами, что предрасполагает в последующем к реализации аллоиммунных реакций. Показано также, что при использовании режимов кондиционирования со сниженной токсичностью LONIPC развиваются реже [21, 22]. Однако применение бусульфана даже в режимах со сниженной токсичностью достоверно повышает риск развития LONIPC [23]. Также доказанными факторами риска можно считать наличие хронической РТПХ (у 97 % пациентов с LONIPC), отсутствие анти-тимоцитарного глобулина в кондиционировании, неродственные ТГСК, женский пол донора у реципиента мужского пола [23].

Дополнительными факторами риска развития BOS являются вирусные инфекции на ранних сроках после ТГСК и более старший возраст реципиента [24].

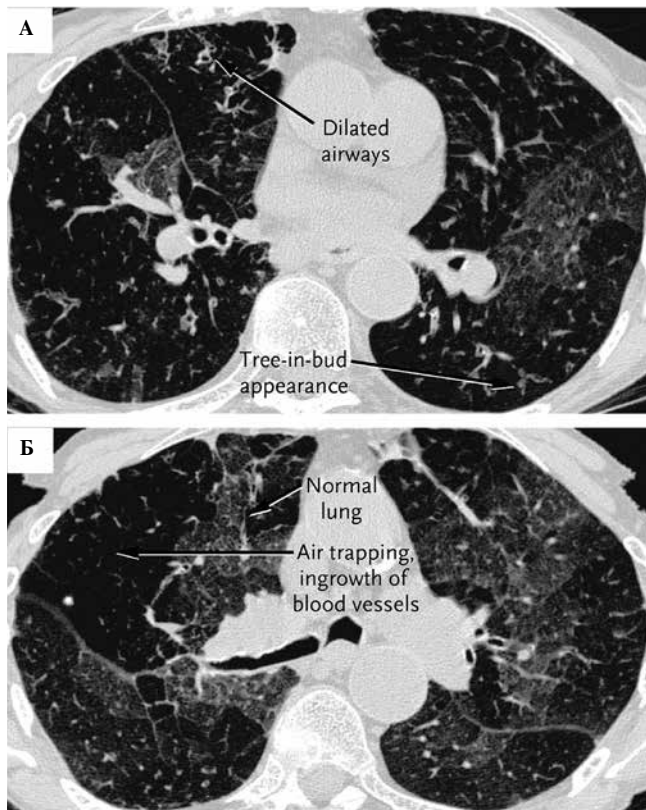
**Особенности клинических проявлений и диагностики**

**Синдром облитерирующего бронхоолита (bronchiolitis obliterans syndrome; BOS)** развивается в среднем на сроках 12–24 мес после ТГСК, хотя описаны случаи развития на 90-й день после ТГСК, он может привести к инвалидизации пациента вследствие прогрессии в фиброз легких. Он и должен быть заподозрен до клинических проявлений на основании рутинного исследования ФВД, доступного для способного к кооперации ребенка [25]. Считается, что около 10 % реципиентов алло-ТГСК имеют определенную степень BOS и хроническую обструкцию дыхательных путей [26]. Клинически заболевание проявляется кашлем, свистящими хрипами, одышкой, частыми респираторными инфекциями. Тесты ФВД при этом весьма чувствительны. Критерием развития BOS является снижение FEV1

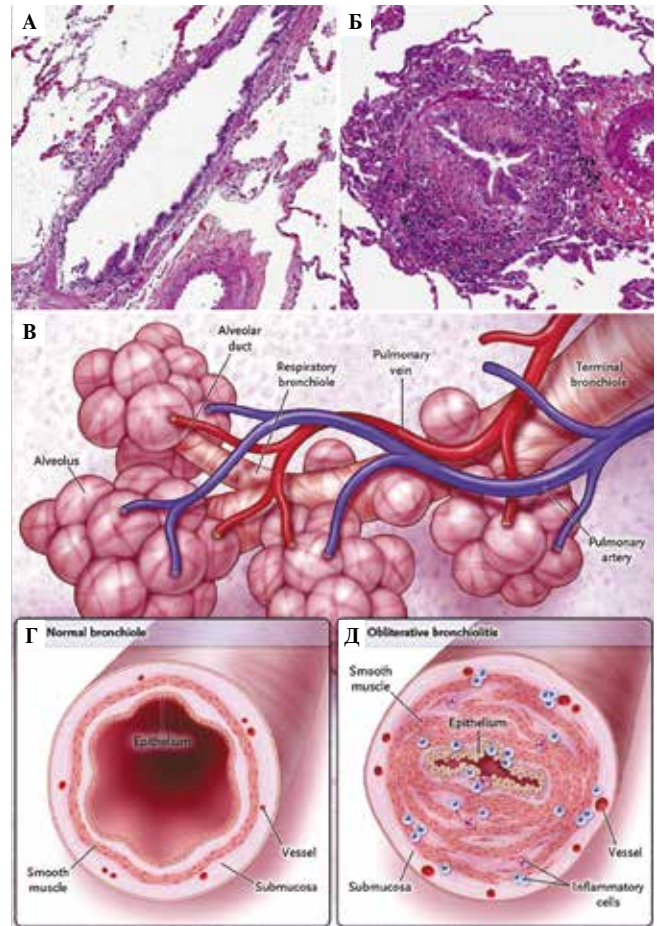


на 20 % и более, даже если соотношение FEV1/FVC > 0,7 [27]. С помощью рентгенографии и КТ можно обнаружить пятнистые инфильтраты, «ловушки» воздуха, участки дилатации бронхов (картина мозаичной перфузии) (рис. 1), хотя окончательный диагноз целесообразно выставлять на основании данных бронхоскопии с трансбронхиальной биопсией. Бронхоальвеолярный лаваж также имеет большое значение для исключения инфекций. Тяжелый обструктивный процесс или тромбоцитопения могут, однако, ограничить проведение инвазивных манипуляций. Гистологическая основа BOS – субэпителиальные фибротические изменения с последующим распространением воспалительного процесса в паренхиму легких. В конечном итоге завершением процесса является фиброз с диффузными участками бронхоэктазов (рис. 2).

**Облитерирующий бронхиолит с организующейся пневмонией (bronchiolitis obliterans organizing pneumonia; BOOP),** чаще называемый «криптогенная организующая пневмония» (cryptogenic organizing pneumonia; COP), отличается от BOS как клинически, так гистологически и по ответу на терапию. Гистологически заболевание характеризуется участками консолидации с полипоидными разрастаниями соединительной ткани



**Рис. 1.** КТ высокого разрешения легких пациента с РТПХ и прогрессирующим BOS. На фрагменте А картина в момент вдоха отражает расширенные воздушные пути и обструкцию бронхиол в виде «дерева в почках». На фрагменте Б картина в момент выдоха и задержки дыхания обнаруживает участки «матового стекла» между нормальной легочной тканью, что отражает формирование воздушных ловушек и дает мозаичный рисунок. Снимки предоставлены Dr. Srinivas Muttadi [25]



**Рис. 2.** Гистологическая и схематическая картина нормальной бронхиолы (А) и биоптата легких пациента с BOS после алло-ТГСК (Б). На фрагменте Б стенка бронхиолы утолщена за счет воспаления и фиброза с локализацией между эпителием и гладко-мышечной оболочкой. Воздухоносный просвет сужен. Фрагмент В демонстрирует нормальную бронхиолу, связанную с альвеолой. Фрагмент Г отражает поперечное сечение нормальной бронхиолы, фрагмент Д – поперечное сечение бронхиолы при BOS. Гистологические примеры А и Б предоставлены Dr. Véronique Meignin [25]

в респираторных бронхиолах и альвеолярных протоках. Проллиферирующий бронхиолит приводит к картине очаговых инфильтратов на КТ (участки консолидации ткани в нижних долях, перибронхиальные мелкие инфильтраты, множественные солидные узелковые поражения) и рестриктивным нарушениям дыхания по данным ФВД. Данное осложнение хорошо отвечает на терапию КС.

**Интерстициальная пневмония** встречается у 20–50 % пациентов после алло-ТГСК и у 10 % после аутологичной ТГСК. Она возникает на сроках в среднем около 4 мес после ТГСК, но может случиться и позже. Представлена рестриктивными нарушениями ФВД и может не проявиться клиническими симптомами на поздних сроках после ТГСК [28]. Картина на КТ представлена билатеральными симметричными периферическими участками по типу «матового стекла».

### Лечение и профилактика

Часть LONIPC, например ВООР, отвечает на терапию КС клинически и по данным ФВД [29]. Доказано, что раннее назначение КС (в первые 3 нед от возникновения симптомов) улучшает прогноз [27] за счет предотвращения развития фиброза. Пациенты с BOS и IPS имеют плохой прогноз [30]. В литературе описана эффективность антител к фактору некроза опухоли  $\alpha$  в лечении BOS [31]. Ингаляционные стероиды и бронходилататоры могут улучшить клинические симптомы и облегчить состояние пациентов, но не влияют на ФВД [32]. Основой терапии является иммуносупрессия. Помимо КС, в том числе в виде циклично повторяющихся пульс-доз (например, ежемесячно по 3 дня), применяются ингибиторы кальциневрина, AZA, циклофосфан, гидроксихинолоны [33], антипролиферирующая терапия (ММФ, иматиниб). Цитотоксические препараты, такие как циклофосфамид, в низких дозах при длительном применении могут быть эффективны, однако имеют много побочных эффектов. Показана также эффективность азитромицина в улучшении функции легких у пациентов с BOS после алло-ТГСК [34]. Макролиды описаны как эффективный противовоспалительный агент в лечении ВООР [35]. Обнадеживающим методом также является проведение экстракорпорального фотофереза (ЭКФ). Его эффективность доказана на большой когорте пациентов с развитием BOS после трансплантации легких (194 из 1012): ответили на лечение и поддерживали стабильную функцию легких 61 % больных, они же имели более высокие показатели выживаемости [36]. При этом качество ответа зависит от того, насколько своевременно от момента развития осложнения начата его терапия. С. Е. Lucid et al. продемонстрировали, что около двух третей пациентов с тяжелым и предлеженным облитерирующим бронхиолитом после алло-ТГСК достигли стабилизации и отсутствия ухудшения легочной функции в среднем через месяц от начала проведения ЭКФ [37].

Предложены следующие критерии оценки ответа на терапию: выполнение минимум 2 из следующих условий на протяжении 2–4 нед от начала терапии КС (ингаляционными или системными) – 1) снижение потребности в оксигенотерапии на 50 % минимум или ослабление параметров искусственной вентиляции легких; 2) улучшение в субъективных респираторных симптомах; 3) улучшение радиологической картины [27].

Важно отметить, что исследования ФВД в качестве скрининга в отношении поражения легких строго рекомендуются международными руководствами EBMT/SIBMTR/ASBMT, их необходимо выполнять детям, способным к кооперации в силу возраста и интеллекта, каждые 3–6 мес первые 2 года после ТГСК, особенно при наличии хронической РТПХ, и далее ежегодно длительно. Может стать полезным телеметрический (дистанционный) мониторинг ФВД, особенно у паци-

ентов с хронической РТПХ, имеющих высокий риск развития BOS и других LONIPC [38]. Пациенты с дефицитом IgG должны регулярно получать заместительную терапию, а больные без клиники поражения легких, но с нарушениями по данным ФВД, должны продолжать строгий мониторинг развития заболевания. В дополнение необходимо исключить табакокурение, носить респираторы для защиты от загрязненной окружающей среды и инфекций, показано проведение вакцинации.

### Клинический случай

*С 2006 г. под нашим наблюдением находится пациент мужского пола, 1997 г. р. В сентябре 2006 г. ребенку была проведена алло-ТГСК от HLA-совместимой сестры по поводу рецидива лимфобластной лимфомы с поражением костного мозга. ТГСК предшествовала полиХТ, включавшая в себя 14 курсов высокодозной полиХТ, из них 12 – с применением МТХ в дозе 1 г/м<sup>2</sup>. Кондиционирование перед ТГСК состояло из следующих препаратов: бусульфан 16 мг/кг, вепезид 30 мг/кг, циклофосфан 120 мг/кг. Профилактика развития острой РТПХ включала CsA и селлсепт. Приживление трансплантата было зарегистрировано на +15-й день.*

*В первый год после ТГСК у пациента отмечалась острая РТПХ, кожная и печеночная форма, стадия I–II, с последующим переходом в хроническую РТПХ. Получал трехкомпонентную иммуносупрессию (преднизолон, CsA, селлсепт), которая полностью отменена к сроку 1 год 3 мес после ТГСК.*

*Через 2 года после ТГСК перенес двустороннюю пневмонию. С этого момента появились постепенно нарастающие жалобы на одышку при физической нагрузке.*

*Через 2 года 8 мес после ТГСК сохранялись жалобы на выраженную одышку при физической нагрузке, постоянный сухой кашель. Физическая активность была резко снижена. Дыхание в легких проводилось по всем полям, жесткое, хрипы не выслушивались. SaO<sub>2</sub> – 95–97 %. Результаты обследования оказались следующими:*

*1. Рентгенография грудной клетки в прямой проекции: определяется неравномерная пневматизация обеих легких за счет множественных диффузных участков пневмофиброза, чередующихся с эмфизематозным вздутием в рядом лежащих долях, больше в верхних отделах справа. Легочный рисунок деформирован за счет интерстициального компонента. Корни расширены, рисунок их деформирован.*

*2. ФВД: вентиляционные нарушения по смешанному типу – резкие рестриктивные нарушения и значительные обструктивные нарушения генерализованного характера. ФЖЕЛ – 24 %.*

*3. КТ грудной клетки: визуализируется мозаичная пневматизация ткани легких, участки выраженного уплотнения легочной ткани чередуются с участками гипервентиляции и компенсаторной эмфиземы; диффузный эндобронхит; поражение двустороннее, очень распространенное.*



4. Для дифференциальной диагностики между развитием легочной РТПХ и медикаментозного пульмонита проведена торакоскопическая биопсия легкого.

Гистологическое заключение: фрагменты ткани легкого с диффузным пневмосклерозом, перестройкой артерий замыкательного типа, сужением их просветов или полной их облитерацией, микросотовой трансформацией альвеол и бронхов, обструкцией и облитерацией просветов терминальных отделов бронхиального дерева. Неравномерная смешанноклеточная воспалительная инфильтрация тканей, реактивная гиперплазия перибронхиальной лимфоидной ткани на периферии биоптатов. Скопления лейкоцитов, слущенных альвеолоцитов, слизи и макрофагов с признаками фагоцитоза в просветах сохранных альвеол. Заключение: с учетом анамнеза, рентгенологической картины, в данном случае можно говорить о крупноочаговом пневмосклерозе с вялотекущим воспалением.

Таким образом, констатирован облитерирующий бронхиолит, вероятнее всего, как следствие применения бусульфана в кондиционировании в сочетании с течением хронической РТПХ. Начата терапия преднизолоном в дозе 1 мг/кг (2 года 9 мес после выполнения ТГСК).

Через месяц после назначения преднизолона субъективное состояние улучшилось: пациент стал более активен, исчезли одышка и кашель,  $\text{SaO}_2$  — 99–100 %, ФЖЕЛ возросла до 48 %, однако сохранились выраженные изменения на КТ грудной клетки (рис. 3). Развился выраженный кушингоидный синдром, отсутствовала прибавка в росте.

Через 12 мес терапии преднизолоном в дозе 1 мг/кг/сут (3 года после ТГСК) доза преднизолона снижена до 0,5 мг/кг, затем — до 0,25 мг/кг/сут, проводились ежемесячные введения циклофосфана 400 мг/м<sup>2</sup>, длительный прием гливека в дозе 400 мг в сутки.

Через 4,5 года после ТГСК выраженной положительной динамики по данным КТ и ФВД не отмечено при относительно стабильном соматическом состоянии пациента. Дальнейшая терапия гливеком и циклофосфаном признана нецелесообразной. Продолжена терапия преднизолоном 0,25 мг/кг/сут.

Через 5 лет после ТГСК: сохраняется стабильное состояние, отмечается клиническое улучшение. Решено начать снижение дозы преднизолона, добавить к терапии Д-пеницилламин (купренил).

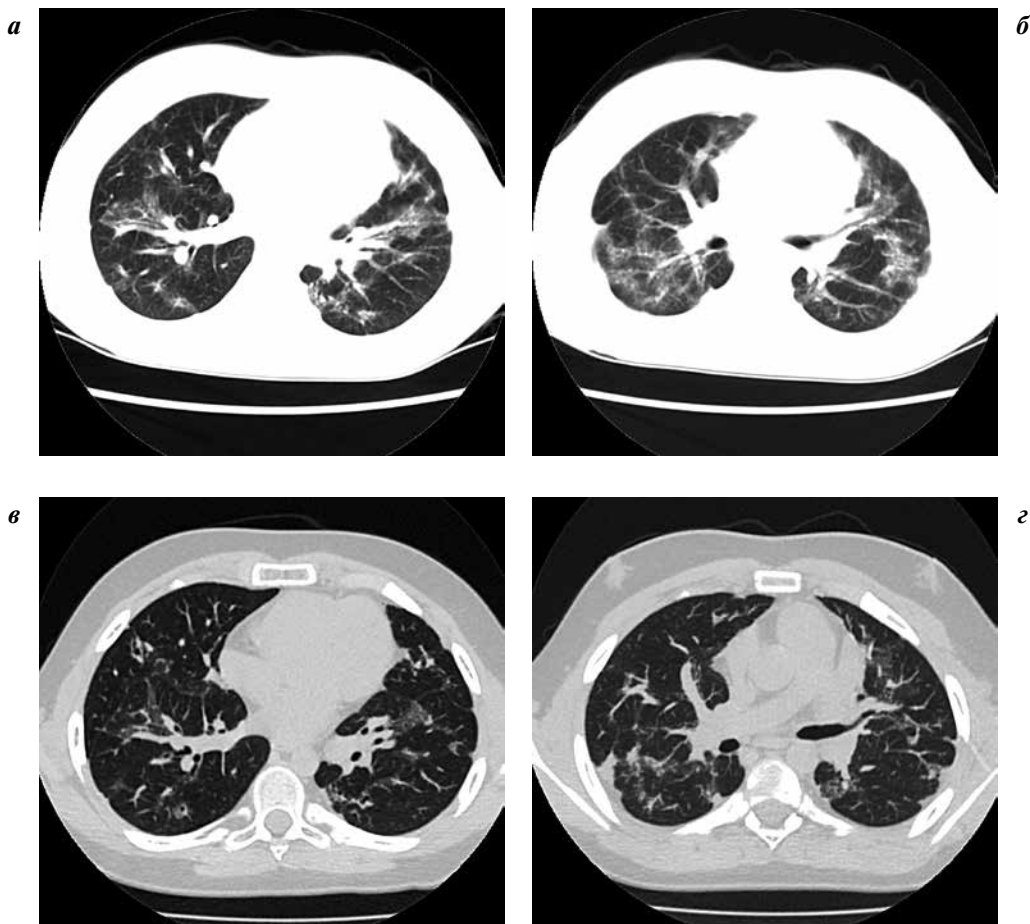


Рис. 3. Компьютерные томограммы (аксиальные срезы): а, б — на сроке 2 года 10 мес после ТГСК (1 мес терапии преднизолоном): в обеих легких визуализируются участки неравномерного умеренного уплотнения легочной ткани, со снижением прозрачности легочного фона и обогащением интерстициального рисунка от прикорневых отделов до периферии сегментов; в, з — 8 лет после ТГСК, 5 лет терапии преднизолоном: формирование участков пневмофиброза с уменьшением общего объема изменений легочной паренхимы

Появилась прибавка в росте, уменьшение выраженности кушингоидного синдрома. Данные исследований: ФВД – ФЖЕЛ 55 %, ОФВ1 – 61 %; КТ средостения и легких – изменения в легких соответствуют картине выраженного интерстициального фиброза с преимущественным поражением аксиального интерстиция. В динамике объем поражения не увеличился, прогрессируют имеющиеся фиброзные изменения.

Терапия была представлена преднизолоном по альтернирующей схеме – 0,25 мг/кг через день, азитромицином, купренилом.

Через 7 лет 3 мес после ТГСК: пациенту 15 лет. Рост 153 см, вес 46 кг. Сообщает о нерегулярном приеме препаратов: не принимает азитромицин и купренил, бывают перерывы в приеме преднизолона. ФЖЕЛ – 63 %, ОФВ1 – 69 %. На КТ легких – отрицательная динамика в виде появления новых очагов фиброза и увеличения плотности предсуществующих.

Доза преднизолона увеличена до 0,5 мг/кг через день.

В настоящий момент срок от ТГСК составляет 8 лет. Пациент получает терапию преднизолоном 0,5 мг/кг через день. Пациенту 17 лет 6 мес. Обучается в школе, инвалид детства. Рост 160 см, вес 58 кг. ФЖЕЛ – 66 %. Толерантность к физическим нагрузкам умеренная. Лекарственная катаракта (на момент осмотра не требует хирургического лечения). Терапия: преднизолон 0,5 мг/кг через день, купренил. КТ-картина представлена на рис. 3.

Данный случай развития облитерирующего бронхолита с исходом в пневмофиброз приводится нами как пример течения неинфекционного поражения легких после ТГСК у пациента с множественными факторами риска: предшествующая ТГСК интенсивная ХТ, донор женского пола у пациента мужского пола, применение бусульфана в кондиционировании, наличие хронической РТПХ. История заболевания отражает различные аспекты ведения таких пациентов: необходимость длительного наблюдения после ТГСК

(начало процесса – почти через 3 года после успешно проведенной трансплантации), трудности подбора терапии, развитие побочных эффектов лечения (задержка роста, кушингоидный синдром, лекарственная катаракта). Хотя заболевание и его терапия не привели к тяжелой инвалидизации пациента, тем не менее качество его жизни существенно нарушено за счет многих факторов: необходимости постоянного приема лекарств и проведения обследований, снижения толерантности к нагрузкам и низкого роста. В связи с этим вполне объясним отказ пациента от терапии в подростковом возрасте. К настоящему моменту длительность приема преднизолона составляет около 5,5 года, его полная отмена в ближайшее время маловероятна.

### Заключение

Таким образом, поздние неинфекционные осложнения со стороны легких требуют пристального внимания со стороны клиницистов. Чрезвычайно важно осуществление как можно более ранней диагностики данных осложнений, особенно облитерирующего бронхолита, так как это позволяет начать лечение в период начальных проявлений заболевания и, следовательно, вовремя остановить процесс фибротической трансформации ткани легких. Простым и доступным методом ранней диагностики по-прежнему является проведение функциональных легочных тестов. Надо помнить, что КТ-изменения возникают гораздо позже, когда многие патологические процессы в дыхательной системе становятся необратимыми. Прогрессия иммунных нарушений влечет присоединение бронхолегочных инфекций, каскады изменений приводят к пневмофиброзу, кислородной зависимости и даже к летальному исходу. Несмотря на отсутствие новаторских подходов к терапии LONIPC, своевременно начатое традиционное лечение, в том числе ЭКФ, может предотвратить инвалидизацию и улучшить качество жизни пациентов.

## ЛИТЕРАТУРА

1. Krowka M.J., Rosenow E.C. 3<sup>rd</sup>, Hoagland H.C. Pulmonary complications of bone marrow transplantation. Chest 1985;87(2):237–46.
2. Roca J., Grañeña A., Rodriguez-Roisin R. et al. Fatal airway disease in an adult with chronic graft-versus-host disease. Thorax 1982;37(1):77–8.
3. Chan C.K., Hyland R.H., Hutcheon M.A. et al. Small-airways disease in recipients of allogeneic bone marrow transplants. An analysis of 11 cases and a review of the literature. Medicine (Baltimore) 1987;66(5):327–40.
4. Palmas A., Tefferi A., Myers J.L. et al. Late-onset noninfectious pulmonary complications after allogeneic bone marrow transplantation. Br J Haematol 1998;100(4):680–7.
5. Michelson P.H., Goyal R., Kurland G. Pulmonary complications of haematopoietic cell transplantation in children. Paediatr Respir Rev 2007;8(1):46–61.
6. Duncan C.N., Buonanno M.R., Barry E.V. et al. Bronchiolitis obliterans following pediatric allogeneic hematopoietic stem cell transplantation. Bone Marrow Transplantation 2008;41(11):971–5.
7. Cerveri I., Zoia M.C., Fulgoni P. et al. Late pulmonary sequelae after childhood bone marrow transplantation. Thorax 1999;54(2):131–5.
8. Uderzo C., Pillon M., Corti P. et al. Impact of cumulative anthracycline dose, preparative regimen and chronic graft versus-host disease on pulmonary and cardiac function in children 5 years after allogeneic hematopoietic stem cell transplantation: a prospective evaluation on behalf of the EBMT Pediatric Diseases and Late Effects Working Parties. Bone Marrow Transplant 2007;39(11):667–75.
9. Nishio N., Yagasaki H., Takahashi Y. et al. Late-onset non-infectious pulmonary complications following allogeneic hematopoietic stem cell transplantation in children. Bone Marrow Transplant 2009;44(5):303–8.

10. Anfessa B., Litzow M.R., Tefferi A. Bronchiolitis obliterans and other late onset-non infectious pulmonary complications in hematopoietic stem cell transplantation. *Bone Marrow Transplant* 2001;28(5):425–34.
11. Patriarca F., Skert C., Bonifazi F. et al. Effect on survival of the development of late-onset non-infectious pulmonary complications after stem cell transplantation. *Haematologica* 2006;91(9):1268–72.
12. Panoskaltis-Mortari A., Griese M., Madtes D.K. et al. An official American Thoracic Society research statement: noninfectious lung injury after hematopoietic stem cell transplantation: idiopathic pneumonia syndrome. *Am J Respir Crit Care Med* 2011;183(9):1262–79.
13. Soubani A.O., Uberti J.P. Bronchiolitis obliterans following haematopoietic stem cell transplantation. *Eur Respir J* 2007;29(5):1007–19.
14. Leiper A.D. Non-endocrine late complications of bone marrow transplantation in childhood: part I. *Br J Haematol* 2002;118(1):3–22.
15. Filipovich A.H., Weisdorf D., Pavletic S. et al. National Institutes of Health consensus development project on criteria for clinical trials in chronic graft-versus-host disease: I. Diagnosis and staging working group report. *Biol Blood Marrow Transplant* 2005;11(12):945–56.
16. Yoshihara S., Yanik G., Cooke K.R., Mineishi S. Bronchiolitis obliterans syndrome (BOS), bronchiolitis obliterans organizing pneumonia (BOOP), and other late-onset noninfectious pulmonary complications following allogeneic hematopoietic stem cell transplantation. *Biol Blood Marrow Transplant* 2007;13(7):749–59.
17. American Thoracic Society/European Respiratory Society International Multidisciplinary Consensus Classification of the Idiopathic Interstitial Pneumonias. This joint statement of the American Thoracic Society (ATS), and the European Respiratory Society (ERS) was adopted by the ATS board of directors, June 2001 and by the ERS Executive Committee, June 2001. *Am J Respir Crit Care Med* 2002;165(2):277–304.
18. Sakaida E., Nakaseko C., Harima A. et al. Late-onset noninfectious pulmonary complications after allogeneic stem cell transplantation are significantly associated with chronic graft-versus-host disease and with graft-versus-leukemia effect. *Blood* 2003;102(12):4236–42.
19. Faraci M., Barra S., Cohen A. et al. Very late nonfatal consequences of fractionated TBI in children undergoing bone marrow transplant. *Int J Radiation Biol Phys* 2005;63(5):1568–75.
20. Patriarca F., Poletti V., Costabel U. et al. Clinical presentation, outcome and risk factors of late-onset non-infectious pulmonary complications after allogeneic stem cell transplantation. *Curr Stem Cell Res Ther* 2009;4(2):161–7.
21. Nusair S., Breuer R., Shapira M.Y. et al. Low incidence of pulmonary complications following nonmyeloablative stem cell transplantation. *Eur Respir J* 2004;23(3):440–5.
22. Yoshihara S., Tateishi U., Ando T. et al. Lower incidence of Bronchiolitis obliterans in allogeneic hematopoietic stem cell transplantation with reduced-intensity conditioning compared with myeloablative conditioning. *Bone Marrow Transplant* 2005;35(12):1195–200.
23. Gazourian L., Rogers A.J., Ibanga R. et al. Factors associated with bronchiolitis obliterans syndrome and chronic graft-versus-host disease after allogeneic hematopoietic cell transplantation. *Am J Hematol* 2014;89(4):404–9.
24. Dudek A.Z., Mahaseth H., DeFor T.E., Weisdorf D.J. Brinchiolitis obliterans in chronic graft-versus-host disease: analysis of risk factors and treatment outcomes. *Biol Blood Marrow Transplant* 2003;9(10):657–66.
25. Barker A.F., Bergeron A., Rom W.N., Hertz M.I. Obliterative bronchiolitis. *N Engl J Med* 2014;370(19):1820–8.
26. Santo Tomas L.H., Loberiza F.R. Jr, Klein J.P. et al. Risk factors for bronchiolitis obliterans in allogeneic hematopoietic stem cell transplantation for leukemia. *Chest* 2005;128(1):153–61.
27. Ueda K., Watadani T., Maeda E. et al. Outcome and treatment of late-onset noninfectious pulmonary complications after allogeneic haematopoietic SCT. *Bone Marrow Transplant* 2010;45(12):1719–27.
28. Marras T.K., Chan C.K., Lipton J.H. et al. Long-term pulmonary function abnormalities and survival after allogeneic marrow transplantation. *Bone Marrow Transplant* 2004;33(5):509–17.
29. Freudenberger T.D., Madtes D.K., Curtis J.R. et al. Association between acute and chronic graft-versus-host disease and bronchiolitis obliterans organizing pneumonia in recipients of hematopoietic stem cell transplants. *Blood* 2003;102(10):3822–8.
30. Fukuda T., Hackman R.C., Guthrie K.A. et al. Risks and outcomes of idiopathic pneumonia syndrome after nonmyeloablative and conventional conditioning regimens after allogeneic hematopoietic stem cell transplantation. *Blood* 2003;102(8):2777–85.
31. Fullmer J.J., Fan L.L., Dishop M.K. et al. Successful treatment of bronchiolitis obliterans in a bone marrow transplant patient with tumor necrosis factor-alpha blockade. *Pediatrics* 2005;116(3):767–70.
32. Bergeron A., Belle A., Chevret S. et al. Combined inhaled steroids and bronchodilators in obstructive airway disease after allogeneic stem cell transplantation. *Bone Marrow Transplant* 2007;39(9):547–53.
33. Ratjen F., Rjabko O., Kremens B. High-dose corticosteroid therapy for bronchiolitis obliterans after bone marrow transplantation in children. *Bone Marrow Transplant* 2005;36(2):135–8.
34. Khalid M., Al Saghir A., Saleemi S. et al. Azithromycin in bronchiolitis obliterans complicating bone marrow transplantation: a preliminary study. *Eur Respir J* 2005;25(3):490–3.
35. Pathak V., Kuhn J.M., Durham C. et al. Macrolide use leads to clinical and radiological improvements in patients with cryptogenic organizing pneumonia. *Ann Am Thorac Soc* 2014;11(1):87–91.
36. Jaksch P., Scheed A., Keplinger M. et al. A prospective interventional study on the use of extracorporeal photopheresis in patients with bronchiolitis obliterans syndrome after lung transplantation. *J Heart Lung Transplant* 2012;31(9):950–7.
37. Lucid C.E., Savani B.N., Engelhardt B.G. et al. Extracorporeal photopheresis in patients with refractory bronchiolitis obliterans developing after allo-SCT. *Bone Marrow Transplant* 2011;46(3):426–9.
38. Guihot A., Becquemin M.H., Couderc L.J. et al. Telemetric monitoring of pulmonary function after allogeneic hematopoietic stem cell transplantation. *Transplantation* 2007;83(5):554–60.