ОНКОГЕМАТОЛОГИЯ 3'2021 ТОМ 16 | ONCOHEMATOLOGY 3'2021 VOL. 16

DOI: 10.17650/1818-8346-2021-16-3-50-57

CC BY

Плазмоклеточные опухоли головы и шеи. Анализ сложностей диагностики по данным литературы и собственным результатам

Ф.Ш. Камолова[1], Л.Ю. Гривцова[2], С.М. Самборский[2], В.Б. Ларионова[1], Ю.Е. Рябухина[3], П.А. Зейналова[3], А.М. Мудунов[1]

[1]ФГБУ «Национальный медицинский исследовательский центр онкологии им. Н.Н. Блохина» Минздрава России; Россия, 115478 Москва, Каширское шоссе, 24;
[2]Медицинский радиологический научный центр им. А.Ф. Цыба – филиал ФГБУ «Национальный медицинский исследовательский центр радиологии» Минздрава России; Россия, 249031 Обнинск, ул. Маршала Жукова, 10;
[3]Клинический госпиталь «Лапино» группы компаний «Мать и дитя»; Россия, 143081 Московская обл., д. Лапино, 1-е Успенское шоссе, 111

Контакты: Фазилатхон Шарабиддиновна Камолова *fazilatdr@yandex.ru*

Введение. Экстрамедуллярная плазмоцитома (ЭП) мягких тканей, которая в большинстве случаев поражает органы головы и шеи, является достаточно редкой злокачественной опухолью. Консенсусные подходы к диагностике и лечению ЭП отсутствуют. Достаточно сложно дифференцировать ЭП и другие типы неходжкинских лимфом. Есть сложности и при дифференциальной диагностике ЭП и карцином в области головы и шеи. С учетом редкой встречаемости данной нозологической формы частота диагностических ошибок достаточно высока, что диктует необходимость тщательного описания каждого случая ЭП головы и шеи.
Цель исследования – анализ сложностей и причин ошибочной трактовки данных диагностических исследований и тактики при ЭП области головы и шеи.
Материалы и методы. Проанализированы клинические и морфоиммунологические данные 97 первичных пациентов с В-клеточными неходжкинскими лимфомами области головы и шеи.
Результаты. В нашей выборке выявлено 2 случая опухоли плазмоклеточной природы (2 % среди всех В-клеточных неходжкинских лимфом). В первом случае процесс поражал полость носа и клинически проявился носовыми кровотечениями. Во втором случае было поражение дна полости рта с образованием язвенного дефекта.
В первом клиническом наблюдении при постановке диагноза иммуногистохимическое исследование выполнялось на фоне проведенного химиолучевого лечения, что исказило иммунофенотип опухоли.
Во втором случае с достаточно распространенным процессом в области гайморовых пазух было проведено полное и очень детальное иммуногистохимическое исследование, однако данные не позволили сформулировать диагноз однозначно.
Сложности, возможно, возникли при трактовке экспрессии основного маркера клеток плазмоцитарной линии CD38 и из-за нетипичной морфологии.
Заключение. Описанные диагностические ситуации диктуют необходимость комплексного алгоритма при диагностике опухолей головы и шеи. Целесообразно выполнение широкого морфоиммунофенотипического исследования субстрата опухоли (иммуногистохимия, иммуноцитология, проточная цитометрия и др.), при подозрении на опухоль плазмоклеточной природы показано морфоиммунологическое исследование костного мозга.

Ключевые слова: экстрамедуллярная плазмоцитома, опухоль головы и шеи, иммуногистохимия, диагностика, внекостная плазмоцитома, иммунофенотип, плазмоклеточная опухоль

Для цитирования: Камолова Ф.Ш., Зейналова П.А., Гривцова Л.Ю. и др. Плазмоклеточные опухоли головы и шеи. Анализ сложностей диагностики по данным литературы и собственным результатам. Онкогематология 2021;16(3):50–7. DOI: 10.17650/1818-8346-2021-16-3-50-57.

Plasma cell tumors of the head and neck. Analysis of diagnostic difficulties based on literature and own data

F.Sh. Kamolova[1], L.Yu. Grivtsova[2], S.M. Samborskiy[2], V.B. Larionova[1], Yu.E. Ryabukhina[3], P.A. Zeynalova[3], A.M. Mudunov[1]

[1]N.N. Blokhin National Medical Research Center of Oncology, Ministry of Health of Russia; 24 Kashirskoe Shosse, Moscow 115478, Russia;
[2]A.F. Tsyb Medical Radiological Research Center – branch of the National Medical Research Radiological Center, Ministry of Health of Russia; 10 Marshala Zhukova St., Obninsk 249031, Russia;

[3]Clinical Hospital "Lapino" of the "Mother and Child" Group of companies; 111 1st Uspenskoe Shosse, Lapino, Moscow region 143081, Russia

Contacts: Fazilatkhon Sharabiddinovna Kamolova *fazilatdr@yandex.ru*

Background. Extramedullary plasmacytoma (EP) of soft tissues, which in most cases affects the organs of the head and neck region, is a relatively rare malignant tumor. Until now, there are no consensus approaches to the diagnosis and treatment of EP. Differentiating EP from other types of non-Hodgkin's lymphomas is difficult. There are difficulties in the differential diagnosis of EP and carcinomas in the head and neck region. Given the rare occurrence of this nosological form, the frequency of diagnostic errors is quite high, which dictates the need for a thorough description of each head and neck EP case.

Objective of the study: analysis of possible difficulties and reasons for incorrect interpretation of diagnostic data, and treatment for head and neck EP.

Materials and methods. Clinical and morphoimmunological data of 97 primary patients with B-cell non-Hodgkin's lymphomas (B-NHLs) of the head-neck region were analyzed.

Results. In our cohort we identified 2 tumor cases of a plasma cell nature, which amounted to 2 % among all B-NHLs. In one case, the process was located in the nasal cavity and clinically manifested itself with nosebleeds. The second case is a lesion of the mouth floor, primarily with the ulcer formation.

In the first cases, at diagnosis, the immunohistochemistry (IHC) test was performed after patient's chemotherapy and radiation treatment, which distorted the tumor immunophenotype.

In the second cases with extensive process in maxillary sinuses, a complete and very detailed IHC test was carried out; however the data did not allow for a definitive diagnosis.

Difficulties apparently arose in the interpretation of CD38 expression – main marker of plasmacytic line cells, as well as due to the unusual morphology.

Conclusion. The described diagnostic situations dictate the need for a comprehensive algorithm in the diagnosis of head and neck tumors. It is advisable to perform an extended morpho-immunophenotypic study of the tumor (IHC, immunocytology, flow cytometry, etc.), if a tumor of a plasma cell nature is suspected, a morpho-immunological study of the bone marrow is indicated.

Key words: extramedullary plasmocytoma, head and neck tumors, immunohistochemistry, diagnostics, extraosseous plasmocytoma, immunophenotype, plasma cell tumor

For citation: Kamolova F.Sh., Grivtsova L.Yu., Samborskiy S.M. et al. Plasma cell tumors of the head and neck. Analysis of diagnostic difficulties based on literature and own data. Onkogematologiya = Oncohematology 2021;16(3):50–7. (In Russ.). DOI: 10.17650/1818-8346-2021-16-3-50-57.

Введение

Плазмоклеточные опухоли – достаточно гетерогенная группа клональных опухолевых заболеваний лимфоидной и кроветворной тканей, в основе патогенеза которых лежит нарушение на уровне последнего этапа дифференцировки В-клеток, т. е. на уровне плазматических клеток. Согласно классификации Всемирной организации здравоохранения 2017 г. в раздел плазмоклеточных опухолей включены моноклональные гаммапатии не-IgM типа неясного генеза, плазмоклеточная миелома (в том числе несекретирующая миелома, вялотекущая форма, и плазмобластный лейкоз), плазмоцитома (костная и экстраоссальная формы), первичный амилоидоз, болезнь легких и тяжелых цепей иммуноглобулинов, плазмоклеточные дискразии, ассоциированные с паранеопластическим синдромом [1].

Плазмоклеточная миелома – системный процесс, обусловленный накоплением патологических плазмоцитов в костном мозге. Это приводит к подавлению костномозгового кроветворения и опосредует все последующие клинические проявления (деструкция костной ткани, системные нарушения метаболизма) [2]. Менее чем в 5 % случаев заболевание проявляется локализованным поражением одного костного участка и определяется как солитарная экстрамедуллярная костная плазмоцитома. Еще более редко с учетом функциональных особенностей плазматических клеток возможно накопление патологического клона в мягких тканях. В этом случае болезнь классифицируется как экстрамедуллярная внекостная плазмоцитома (ЭП). По данным зарубежных исследований, 80–90 % ЭП определяются в области головы и шеи, и их доля в структуре злокачественных новообразований головы и шеи составляет около 1 % [4–7].

Наиболее частые локализации ЭП – полость рта и носа, глотка, придаточные пазухи и гортань [8]. ЭП в области головы и шеи редко бывают положительными на вирус Эпштейна–Барр (ВЭБ), несмотря на то что подслизистая лимфоидная ткань носоглотки или околоносовых пазух – область, часто поражаемая опухолями, ассоциированными с ВЭБ, и большинство карцином носоглотки являются ВЭБ$^+$-опухолями. Описаны лишь единичные случаи ВЭБ$^+$ ЭП [9].

Основные симптомы ЭП обусловлены местной инвазией опухолевой массы в прилежащие структуры и зависят от места локализации опухоли. Отмечено, что мужчины страдают ЭП в 2 раза чаще, чем женщины, а возрастной пик заболеваемости приходится на 60 лет.

К сожалению, до настоящего момента нет консенсусных подходов к диагностике и лечению ЭП в силу достаточно редкой встречаемости заболевания.

С диагностической точки зрения достаточно сложно дифференцировать солитарную плазмоцитому и другие типы неходжкинских лимфом (например, лимфоплазмоцитарная лимфома или лимфома маргинальной зоны с плазмоцитарной дифференцировкой или даже В-крупноклеточная лимфома). Также сложности могут возникать при дифференциальной диагностике ЭП и карцином данной локализации.

Еще более редкой ситуацией является сочетание 2 процессов, однако надо отметить, что в таком случае требуется очень четкая верификация, подтверждающая факт сосуществования лимфомы и рака.

Цель исследования – проанализировать возможные сложности диагностики и причины ошибочной трактовки данных при экстамедуллярных плазмоцитомах головы и шеи.

Материалы исследования

Проведено ретро-проспективное исследование, в которое были включены 97 первичных пациентов с В-клеточными неходжкинскими лимфомами области головы и шеи. Больные наблюдались и получали лечение в НМИЦ онкологии им. Н.Н. Блохина с 2000 г. по настоящее время.

В данной выборке пациентов незначительно преобладали женщины – 59 женщин и 38 мужчин. Средний возраст пациентов варьировал от 21 до 74 лет и составил 52,8 ± 15,0 года.

Морфологическое исследование проводили всем пациентам. Гистологическое изучение материала и иммуногистохимическое (ИГХ) исследование выполняли в соответствии с международной классификацией опухолей лимфоидной и кроветворной системы Всемирной организации здравоохранения 2017 г. Диагностический материал получали путем открытой биопсии у 60,3 % пациентов, при хирургической операции – у 23,6 %, эндоскопическом исследовании – у 20,6 %, путем кор-биопсии – у 6,3 %, трепанобиопсии – у 7,5 %, однако у 10,3 % пациентов биопсия была выполнена повторно из-за малого количества материала. Для установления варианта лимфомы всем пациентам проводили ИГХ-исследование биопсийного материала.

Для оценки распространенности процесса всем пациентам выполняли пункцию костного мозга. Поражение костного мозга по данным трепанобиопсии выявлено у 36 (37,1 %) из 97 пациентов (рис. 1).

Клеточный состав костного мозга (миелограмма) изучен у 46 (47,4 %) пациентов.

Статистическую обработку данных проводили с использованием пакета Statistica v.10.

Результаты

В соответствии с гистологическим подтипом среди В-клеточных лимфом в нашей выборке больных преобладала диффузная В-крупноклеточная лимфома (рис. 2).

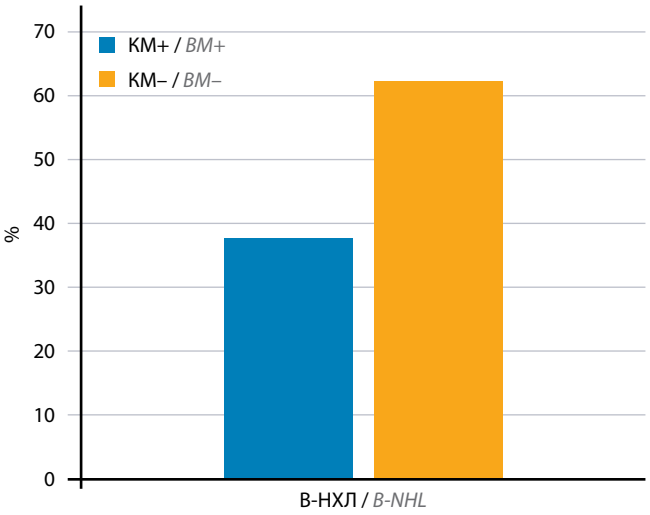

Рис. 1. *Частота поражения костного мозга (КМ) при В-клеточных неходжкинских лимфомах (В-НХЛ) по данным трепанобиопсии*
Fig. 1. *Frequency of bone marrow (BM) involvement in B-cell non-Hodgkin's lymphoma (B-NHL) according to trepanobiopsy data*

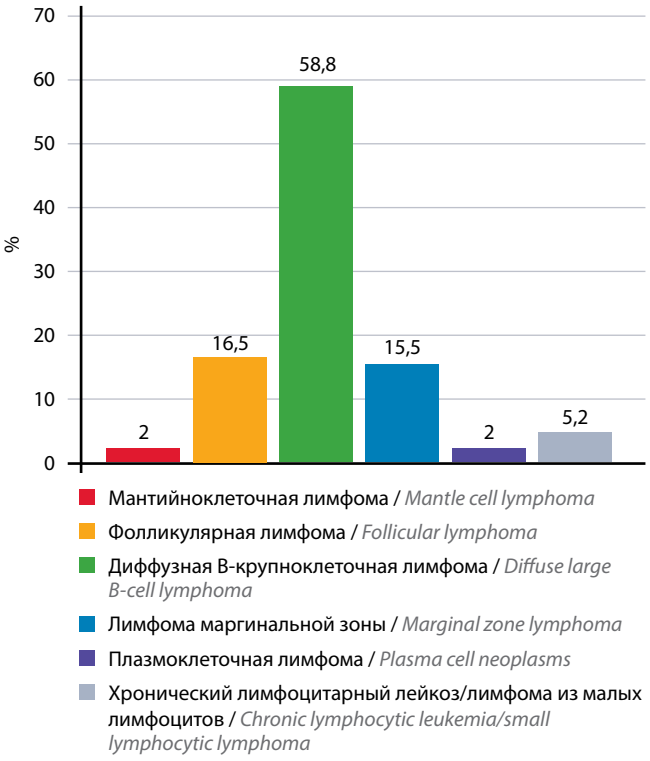

Рис. 2. *Структура В-клеточных лимфом области головы и шеи*
Fig. 2. *Structure of head and neck B-cell lymphomas*

Наиболее часто в случае В-клеточных неходжкинских лимфом опухолевый процесс поражал лимфатические узлы, практически с одинаковой частотой затрагивал большие слюнные железы и ротоглотку, в 9,2 % случаев выявлено поражение лимфомой щитовидной железы, в 11,2 % – орбиты, в 5 % случаев – верхней челюсти. Поражение полости носа и прилегающих пазух имели 2 пациента (рис. 3).

В нашей выборке пациентов с В-клеточными лимфомами в области головы и шеи выявлено 2 случая

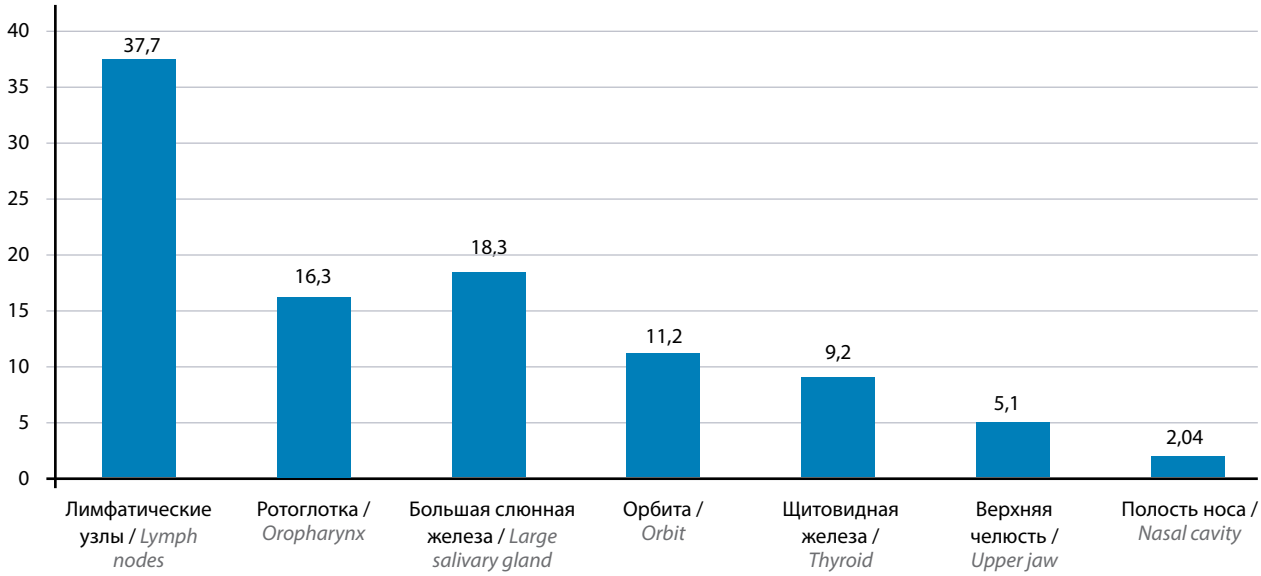

Рис. 3. *Локализация В-клеточной неходжкинской лимфомы в области головы и шеи*
Fig. 3. *Localization of B-cell non-Hodgkin's lymphoma in the head and neck area*

опухоли плазмоклеточной природы, подтвержденной данными дальнейшего ИГХ-исследования, что составило 2 % всех В-клеточных неходжкинских лимфом. В обоих случаях это были лица мужского пола. С учетом редкости таких наблюдений мы сочли необходимым описать оба клинических случая более подробно.

Клинический случай 1

*У **пациента П.**, 43 лет, первично был обнаружен язвенный дефект в передних отделах полости рта. Спустя год после безуспешного симптоматического лечения была выполнена биопсия и на основании данных морфологического исследования поставлен диагноз «плоскоклеточный рак слизистой оболочки дна полости рта T3N1M0». По месту жительства больному проведено химиолучевое лечение (суммарная очаговая доза 38 Гр с включением эрбитукса). Зафиксирована стабилизация процесса. В связи с наличием остаточной опухоли пациент направлен на хирургическое лечение в НМИЦ онкологии им. Н.Н. Блохина.*

При обследовании и пересмотре гистологических препаратов (без ИГХ-исследования) диагноз «высокодифференцированный плоскоклеточный рак» был подтвержден. Согласно клиническим рекомендациям по лечению плоскоклеточного рака головы и шеи пациент был госпитализирован для хирургического лечения.

При обследовании справа на границе средней и нижней трети шеи пальпируется узел размером до 4,0 см плотной консистенции, смещаемый, безболезненный. На шее слева лимфатические узлы не пальпируются. В полости рта, в передних отделах, определяется опухолевый инфильтрат размером 4,5 × 3,0 см плотной консистенции, интимно прилежащий к нижней челюсти на протяжении от 2-го моляра справа до зуба 3 слева, с вовлечением в процесс нижней поверхности языка.

По данным инструментальных методов обследования (ультразвуковое исследование шее) на шее справа выявлено несколько узлов размерами от 0,9 × 1,2 до 2,0 × 1,5 см. Наиболее крупный узел сдавливает яремную вену, интимно прилежит к последней, без признаков прорастания. Слева без особенностей. По данным рентгенографии явных очагов и инфильтративных изменений не выявлено. По данным магнитно-резонансной томографии головы в правых отделах полости рта и передних отделах слева определяется опухоль размером 5,5 × 3,7 см, слева опухоль доходит до уровня 1-го моляра. Опухоль тесно прилежит к нижней поверхности языка без четкой границы между ними, поражение практически тотальное. В мягких тканях шеи справа определяются увеличенные лимфатические узлы, в средней трети — наибольшие (4,2 × 3,8 см), в надключичной области — размером от 1 до 1,5 см. В средостении определяется единичный паратрахеальный узел размером до 1,2 см.

По данным гастроскопии специфического поражения желудка не выявлено.

Пациенту были выполнены операция Крайла справа, фасциально-футлярное иссечение клетчатки шеи слева, сегментарная резекция нижней челюсти, тканей дна полости рта, субтотальная резекция языка с пластикой дефекта малоберцовым трансплантатом на микрососудистых анастомозах, трахеостомия. Однако по данным гистологического исследования операционного материала диагноз плоскоклеточного рака не подтвердился.

В первичном очаге и лимфатических узлах шеи определяется злокачественная круглоклеточная опухоль, которую трудно дифференцировать между крупноклеточной лимфомой и недифференцированным раком. Материал был направлен на ИГХ-исследование.

В послеоперационном периоде в проекции правой ключицы, в мягких тканях, выявлено образование, при

цитологическом исследовании пунктата обнаруженные клетки соответствуют злокачественному новообразованию (лимфома?).

С учетом прогрессирования было принято решение о начале лекарственного лечения, не дожидаясь результатов ИГХ-исследования. Пациент консультирован онкогематологом, рекомендована схема CHOP-21. После проведенной химиотерапии отмечена незначительная положительная динамика.

Результаты ИГХ-исследования с применением расширенной панели антител показали, что опухолевые клетки экспрессируют CD45, Vs38c, часть клеток коэкспрессирует CD30 (слабоположительны). При реакции с Ki-67 положительны около 40 % опухолевых клеток, опухолевые клетки не экспрессируют melan A, panCK, CD20, CD3, CD79a, MUM1, ALK, IgG, CD138 и легкие цепи иммуноглобулинов. Таким образом, картина более всего соответствует плазмоклеточной опухоли (обращает на себя внимание отсутствие ряда плазмоклеточных маркеров, таких как CD79a, MUM1, ALK, CD138, легкие цепи Igκ и Igλ).

С учетом данных ИГХ-исследования пациент был переведен на специфическую терапию плазмоклеточных опухолей. Достигнута частичная ремиссия.

Клинический случай 2

***Пациент Г.,** 68 лет, обратился к отоларингологу по месту жительства с жалобами на носовые кровотечения. Больной был направлен к стоматологу, проведена симптоматическая терапия. Через 3 мес появилась распирающая боль в верхней челюсти справа, проводилась симптоматическая терапия. Через 1 мес (!) пациент был направлен на консультацию в Центральный научно-исследовательский институт стоматологии и челюстно-лицевой хирургии. При компьютерной томографии заподозрено новообразование верхней челюсти справа. Пациент был направлен в НМИЦ онкологии им. Н.Н. Блохина для консультации.*

Проведен пересмотр предоставленных снимков компьютерной томографии лицевого скелета от 14.04.2020, выявлена опухоль правой гайморовой пазухи. Данные ларингоскопии: в полости носа справа просвет среднего и верхнего носовых ходов (в средней трети) сужен на 1/2 за счет экзофитной опухоли розового цвета с бугристой поверхностью, легко кровоточащей при контакте. Заключение: опухоль правой верхнечелюстной пазухи с прорастанием в правую половину полости носа. Рекомендовано хирургическое вмешательство в объеме биопсии опухоли в целях верификации диагноза.

Данные непрямой риноскопии: правый носовой ход сужен за счет прободения медиальной стенки гайморовой пазухи, множественные серозно-геморрагические корки. При пальпации шеи с двух сторон увеличенные лимфатические узлы не определяются. Было запрошено второе мнение по представленным снимкам компьютерной томографии/магнитно-резонансной томографии, получено подробное описание (рис. 4).

При исследовании мягких тканей органов шеи патологических изменений не выявлено, слюнные железы (поднижнечелюстные и околоушные) с обеих сторон не увеличены, без признаков объемных изменений. Увеличенных лимфатических узлов в мягких тканях шеи не обнаружено.

Данные ультразвукового исследования: печень не увеличена, косой вертикальный размер правой доли 14,0 см, в области ворот печени лимфатические узлы не определяются. Желчный пузырь не увеличен, стенки не утолщены, конкрементов нет. Общий желчный проток не расширен, диаметр 0,7 см.

В подчелюстных областях определяются гиперплазированные лимфатические узлы размером до 1,6 × 1,0 см, в подбородочных и шейных областях с двух сторон увеличенные лимфатические узлы не выявлены.

Больному была выполнена диагностическая операция в объеме биопсии опухоли правой верхнечелюстной пазухи. По данным гистологического исследования фрагменты стенки гайморовой пазухи с обширными разрастаниями злокачественной эпителиоидно-клеточной опухоли со́лидного строения с крупными очагами некроза и высокой митотической активностью (для уточнения линии дифференцировки необходимо иммунофенотипирование) (рис. 5). Опухоль распространяется по межбалочным пространствам кости. Заключение: код по Международной классификации болезней 10-го пересмотра, онкология: 8000/3. Новообразование, злокачественное. Выполнено ИГХ-исследование с применением широкой панели моноклональных антител и установлено, что опухолевые клетки экспрессируют CD138, EMA, CD56. Индекс пролиферации Ki-67 – 99 %, реакции с остальными маркерами отрицательные.

Пациенту было проведено дополнительное ИГХ-исследование с антителами, результаты которого показали, что опухолевые клетки экспрессируют CD79a, MUM1, c-myc. С остальными антителами реакции отрицательные.

Подобная морфоиммуногистохимическая картина может встречаться в случае:

- *плазмобластной лимфомы (при наличии иммунодефицита и обнаружении ВЭБ);*
- *бластоидного варианта плазмоклеточной миеломы (при соответствующем поражении костной ткани);*
- *экстраоссальной плазмоцитомы с плазмобластной трансформацией.*

Для окончательного установления диагноза необходимы клинические корреляции. По совокупным клиническим данным диагноз был расценен как экстраоссальная плазмоцитома. Пациенту были проведены 6 курсов полихимиотерапии и лучевое лечение с положительным эффектом.

Обсуждение

Экстрамедуллярные плазмоцитомы представляют собой одиночное поражение плазмоклеточной природы без клинических, гистологических или рентгенологических признаков диссеминации процесса, т. е. без признаков плазмоклеточной миеломы.

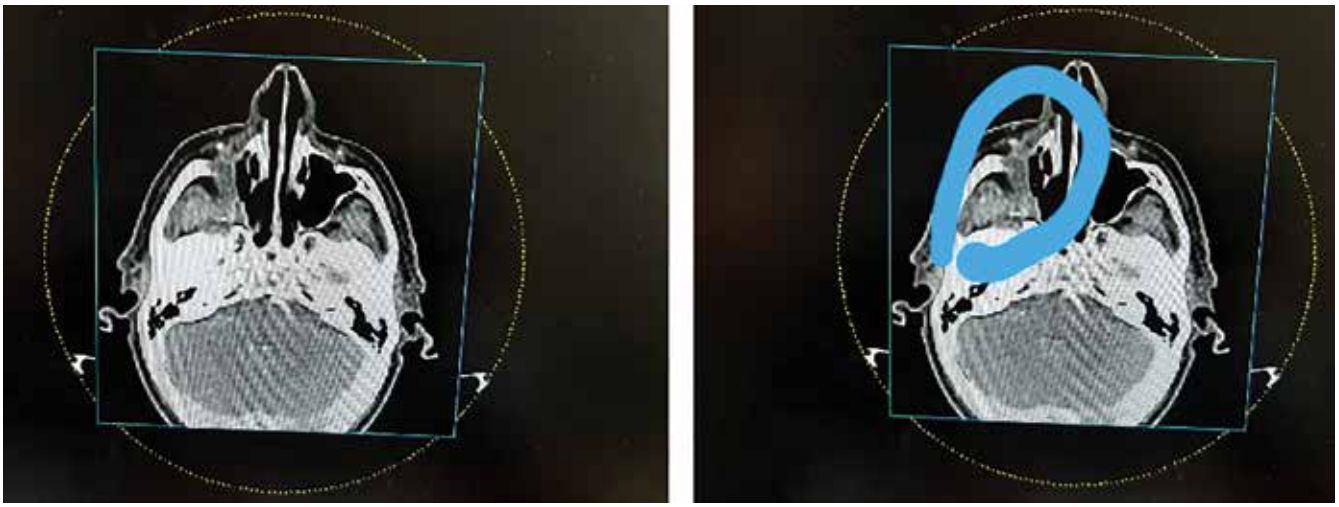

Рис. 4. *Представленная компьютерная томограмма лицевого скелета от 14.04.2020. В правой гайморовой пазухе определяется опухоль мягкотканной структуры с неровным, нечетким контуром, размером до 3,7 × 2,8 × 3,5 см. Опухоль затрагивает все стенки гайморовой пазухи: разрушая медиальную стенку пазухи, опухоль незначительно распространяется в полость носа; разрушая верхнемедиальную стенку пазухи, опухоль распространяется в нижние клетки правой половины решетчатого лабиринта; разрушая верхнюю стенку пазухи (которая является нижней стенкой правой орбиты), опухоль распространяется в полость глазницы на 0,4 см (без признаков инфильтрации нижней прямой глазодвигательной мышцы); незначительно разрушает заднелатеральную стенку пазухи, распространения опухоли в крылонёбную и подвисочную ямки не выявлено. В лобной пазухе, в ячейках решетчатого лабиринта определяется застойное содержимое, также отмечается утолщение слизистой оболочки основной и левой гайморовой пазухи до 0,8 см. Ячейки сосцевидных отростков височных костей воздушны. Деструкции других костей лицевого скелета на исследуемом уровне не обнаружено. Область левой орбиты без особенностей. Видимых патологических изменений в веществе головного мозга (полушариях, подкорковых ядрах, структурах ствола мозга и мозжечке), отделах, вошедших в зону исследования, по данным нативного исследования не обнаружено. Краниовертебральный переход без особенностей. Деструктивных изменений костей основания черепа не определяется. Опухоль правой гайморовой пазухи указанной распространенности*

Fig. 4. *Computed tomography of the facial skeleton from 04.14.2020. In the right maxillary sinus, a tumor of a soft tissue structure is determined, with uneven, fuzzy contours, up to 3.7 × 2.8 × 3.5 cm in size. The tumor affects all walls of the maxillary sinus: destroying the medial wall of the sinus, the tumor slightly spreads into the nasal cavity; destroying the upper medial wall of the sinus, the tumor spreads to the lower cells of the right half of the ethmoid labyrinth; destroying the upper wall of the sinus (which is the lower wall of the right orbit), the tumor spreads into the orbital cavity by 0.4 cm (without signs of infiltration of the lower rectus oculomotor muscle); slightly destroys the posterolateral wall of the sinus. The tumor does not spread to the pterygopalatine and infratemporal fossa. In the frontal sinus, in the ethmoid labyrinth cells, stagnant contents are determined; thickening of the mucous membrane of the main and left maxillary sinuses up to 0.8 cm is also noted. The cells of the mastoid processes of the temporal bones are airy. Destruction of other bones of the facial skeleton was not found at the studied level. The left orbit is normal. No visible pathological changes in the brain (hemispheres, subcortical nuclei, structures of the brainstem and cerebellum), sections included in the study area, were found according to the data of the native study. The craniovertebral junction was unremarkable. Destructive lesions in the bones of the skull base are not determined. Right maxillary sinus tumor of the specified extent*

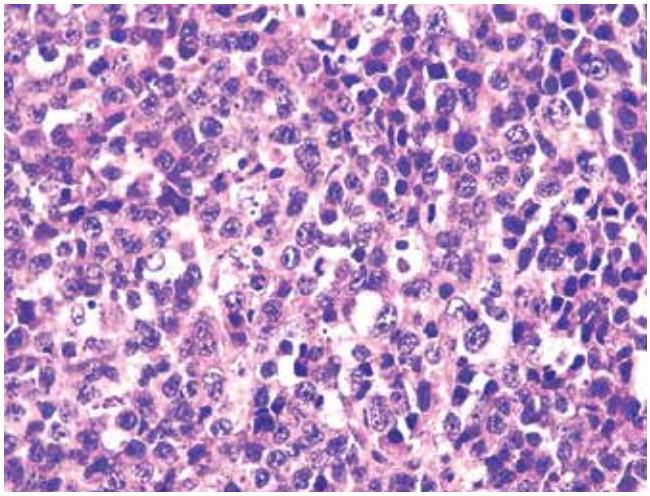

Рис. 5. *Гистологическая картина опухоли (× 400). Фрагменты стенки гайморовой пазухи с обширными разрастаниями злокачественной эпителиоидно-клеточной опухоли солидного строения с крупными очагами некроза и высокой митотической активностью*

Fig. 5. *Histology of the tumor (× 400). Fragments of the maxillary sinus wall with extensive growths of a malignant epithelioid cell tumor of solid structure, with large foci of necrosis and high mitotic activity*

Это достаточно редкое заболевание, к настоящему моменту начиная с 1905 г. (первое упоминание ЭП) описано не более 30 клинических наблюдений. Среди ЭП наиболее часто встречаются солитарные костные плазмоцитомы, частота которых примерно на 40 % выше, чем частота ЭП мягких тканей [10].

Одиночные плазмоцитомы мягких тканей часто остаются локализованными и имеют лучший прогноз по сравнению с одиночными костными ЭП. Это может быть изолированное заболевание, но вместе с тем и первое проявление плазмоклеточной миеломы. Считается, что от 11 до 30 % случаев ЭП может прогрессировать до плазмоклеточной миеломы в течение 10 лет [11]. Так, описан первый случай ЭП, поражающей области носа и околоносовых пазух, с присутствием остеолитического поражения шейных позвонков, ключицы и черепа на момент постановки диагноза [12]. Соответственно, при подозрении, выявлении и подтверждении ЭП необходимы четкая визуализация опухоли и детальные лабораторные исследования для подтверждения или исключения диагноза плазмоклеточной миеломы. В клиническом случае, описанном выше,

точный диагноз был получен только на основании данных биопсии из полости носа, в то время как биопсия из шейных позвонков оказалась неинформативной. Следует отметить, что в этом клиническом наблюдении отсутствуют данные относительно поражения костного мозга, что является важным диагностическим критерием при плазмоклеточной миеломе [1].

Точная этиология ЭП неизвестна, предположительно одной из причин может быть хроническая стимуляция слизистой оболочки верхних дыхательных путей ингаляционными раздражителями или вирусной инфекцией [13]. Наиболее распространенные локализации ЭП мягких тканей – голова, шея (примерно 90 %) и особенно верхние дыхательные пути (полость носа, пазухи, носоглотка и гортань), за которыми следует желудочно-кишечный тракт [14, 15].

В представленном клиническом случае 2 процесс также располагался в полости носа и проявился с носовых кровотечений. В клиническом случае 1 было поражение дна полости рта, первично с образованием язвенного дефекта.

Согласно данным американских регистров средний возраст при диагностике одиночной ЭП составляет 55–60 лет и значительно ниже у пациентов с множественной миеломой, в то время как соотношение мужчин и женщин варьирует от 1,2:1 до 2:1 [16].

Первичными клиническими признаками назальных ЭП обычно являются заложенность носа, носовое кровотечение, прогрессирующая одышка и местная боль. Редкость этой опухоли, сопровождающейся длительными неспецифическими клиническими проявлениями, представляет собой диагностическую и терапевтическую проблему для любого отоларинголога. Примером этому служат наши клинические наблюдения, в которых с момента появления первых симптомов до постановки точного диагноза в 1-м случае прошло более 1 года, во 2-м – 4 мес.

В целом диагнозполагающим при ЭП является ИГХ-исследование биопсийного материала опухоли. В клиническом наблюдении 1 сложностью стало то, что ИГХ-исследование выполнялось на фоне проведенного пациенту химиолучевого лечения, что, несомненно, исказило иммунофенотипическую картину опухоли. Именно достаточно серьезным предшествующим лечением можно объяснить отсутствие экспрессии ряда диагностических маркеров. Также следует отметить, что неверный диагноз «плоскоклеточный рак» был поставлен только на основании гистологических данных, без оценки иммунофенотипа.

В клиническом случае 2 с достаточно распространенным процессом в области гайморовых пазух было проведено полное и очень детальное ИГХ-исследование, однако данные морфоиммуногистохимического исследования не позволили сформулировать диагноз однозначно, несмотря на достаточно типичный для плазмоклеточных опухолей иммунофенотип (в первую очередь положительная реакция на синдекан 1 и CD56). Сложности возникли, возможно, в трактовке экспрессии основного маркера клеток плазмоцитарной линии дифференцировки CD38, а также из-за нетипичной морфологии. В такой ситуации, возможно, необходимо дополнительно применять другие диагностические методы иммунофенотипирования. Так, описан случай диагностики плазмоклеточной опухоли головы и шеи с применением иммунофенотипирования опухолевой ткани методом проточной цитометрии [17]. Особенно полезным, по мнению авторов, этот дополнительный метод диагностики будет в случае, когда ИГХ-данные не позволяют однозначно дифференцировать плазмоклеточную дискразию и В-клеточную неходжкинскую лимфому.

Заключение

Описанные нами случаи отчетливо указывают на необходимость комплексного расширенного алгоритма при диагностике опухолей головы и шеи. Наряду с инструментальными методами исследования, позволяющими визуализировать опухоль и оценить распространенность процесса, необходимо выполнение подробного иммунофенотипического исследования субстрата опухоли с привлечением нескольких методов (ИГХ, иммуноцитология, иммунофенотипирование, метод проточной цитометрии). В случае подозрения на опухоль плазмоклеточной природы в соответствии с рекомендованными стандартами необходимо детальное морфоиммунологическое исследование клеток костного мозга, что даст представление об истинной распространенности процесса и поможет правильно сформулировать диагноз.

ЛИТЕРАТУРА / REFERENCES

1. Swerdlow S.H. WHO classification of tumours of haematopoietic and lymphoid tissues. Lyon, France: International Agency for Research on Cancer, 2017. 439 p.
2. Van de Donk N., Pawlyn C., Yong K.L. Multiple myeloma. Lancet 2021;397(10272):420–7. DOI: 10.1016/S0140-6736(21)00135-5.
3. Pichi B., Terenzi V., Covello R. et al. Cricoid-based extramedullary plasmocytoma. J Craniofac Surg 2011;22(6):2361–3. DOI: 10.1097/SCS.0b013e318231e56d.
4. Han Y.J., Park S.J., Park M.I. et al. Solitary extramedullary plasmacytoma in the gastrointestinal tract: report of two cases and review of literature. Korean J Gastroenterol 2014;63(5):316–20. DOI: 10.4166/kjg.2014.63.5.316.
5. Khaliq W., Uzoaru I., Konchanin R.P. et al. Solitary extramedullary plasmacytoma of the bladder: a case report and literature. Oncology (Williston Park) 2010;24(9):832–5.
6. Wu W., Pasch W., Zhao X., Rezk S.A. Extraosseous plasmacytoma

with an aggressive course occurring solely in the CNS. Neuropathology 2013;33(3):320–3. DOI: 10.1111/j.1440-1789.2012.01352.x.
7. Hassan M.J., Khans S., Pujani M. et al. Extramedullary plasmacytoma of the thyroid: report of a rare case. Blood Res 2014;49(4):280–3. DOI: 10.5045/br.2014.49.4.280.
8. Mitchell H.K., Garas G., Mazarakis N., McGlashan J. Extramedullary relapse of multiple myeloma in the thyroid cartilage. BMJ Case Rep 2013;2013: bcr2013200689. DOI: 10.1136/bcr-2013-200689.
9. Loghavi S., Khoury J.D., Medeiros L.J. Epstein–Barr virus-positive plasmacytoma in immunocompetent patients. Histopathology 2015;67(2):225–34. DOI: 10.1111/his.12640.
10. Dores G.M., Landgren O., McGlynn K.A. et al. Plasmacytoma of bone, extramedullary plasmacytoma, and multiple myeloma: incidence and survival in the United States, 1992–2004. Br J Haematol 2009;144(1):86–94. DOI: 10.1111/j.1365-2141.2008.07421.x.
11. Marotta S., Di Micco P. Solitary plasmacytoma of the jaw. J Blood Med 2010;2010(1):33–6. DOI: 10.2147/JBM.S8385.
12. Pantazidou G., Papaioannou I., Karagkouni E. et al. Sinonasal extramedullary plasmacytoma with rare osteolytic lesions. Ceusur 2021;13(3): e14220. DOI: 10.7759/cureus.14220.
13. Chang Y.L., Chen P.Y., Hung S.H. Extramedullary plasmacytoma of the nasopharynx: a case report and review of the literature. Oncol Lett 2014;7(2):458–60. DOI: 10.3892/ol.2013.1712.
14. Soutar R., Lucraft H., Jackson G. et al. Guidelines on the diagnosis and management of solitary plasmacytoma of bone and solitary extramedullary plasmacytoma. Clin Oncol 2004;16(6):405–13. DOI: 10.1016/j.clon.2004.02.007.
15. Susnerwala S.S., Shanks J.H., Banerjee S.S. et al. Extramedullary plasmacytoma of the head and neck region: clinicopathological correlation in 25 cases. Br J Cancer 1997;75(6):921–7. DOI: 10.1038/bjc.1997.162.
16. Thumallapally N., Meshref A., Mousa M., Terjanian T. Solitary plasmacytoma: population-based analysis of survival trends and effect of various treatment modalities in the USA. BMC Cancer 2017;17(1):13. DOI: 10.1186/s12885-016-3015-5.
17. Loucari C.C., Foukas P.G., Spathis A. et al. Solitary extramedullary plasmacytoma of the nasopharynx: the role of flow cytometry. Oral Oncol 2021;118:105351. DOI: 10.1016/j.oraloncology.2021.105351.

Вклад авторов
Ф.Ш. Камолова: сбор и анализ данных;
Л.Ю. Гривцова: анализ публикаций по теме статьи, разработка концепции и дизайна, анализ полученных данных, написание текста рукописи, научное редактирование статьи, окончательная редакторская правка;
С.М. Самборский: статистическая обработка, обзор публикаций по теме статьи;
В.Б. Ларионова: редакторская правка;
Ю.Е. Рябухина: выполнение диагностических процедур;
П.А. Зейналова: разработка дизайна исследования, научное руководство исследованием, окончательное одобрение рукописи;
А.М. Мудунов: разработка дизайна исследования, научное руководство исследованием, получение данных для анализа, научное редактирование статьи.

Authors' contributions
F.Sh. Kamolova: data collection and analysis;
L.Yu. Grivtsova: review of publications on the article topic, concept and design development, analysis of the obtained data, article writing, scientific article editing, final approval of the article;
S.M. Samborskiy: statistical analysis, review of publications on the article topic;
V.B. Larionova: article editing;
Yu.E. Ryabukhina: performing diagnostic procedures;
P.A. Zeynalova: design development, scientific supervision of research, final approval of the article;
A.M. Mudunov: design development, scientific supervision of research, obtaining data for analysis, scientific article editing.

ORCID авторов / ORCID of authors
Ф.Ш. Камолова / F.Sh. Kamolova: https://orcid.org/0000-0002-6832-9780
Л.Ю. Гривцова / L.Yu. Grivtsova: https://orcid.org/0000-0001-9103-9688
С.М. Самборский / S.M. Samborskiy: https://orcid.org/0000-0003-3095-4158
В.Б. Ларионова / V.B. Larionova: https://orcid.org/0000-0002-3128-8102
Ю.Е. Рябухина / Yu.E. Ryabukhina: https://orcid.org/0000-0001-8443-8816
П.А. Зейналова / P.A. Zeynalova: https://orcid.org/0000-0003-1564-424X
А.М. Мудунов / A.M. Mudunov: https://orcid.org/0000-0002-0918-3857

Конфликт интересов. Авторы заявляют об отсутствии конфликта интересов.
Conflict of interest. The authors declare no conflict of interest.

Финансирование. Исследование проведено без спонсорской поддержки.
Financing. The study was performed without external funding.

Соблюдение прав пациентов и правил биоэтики
Протокол исследования одобрен комитетом по биомедицинской этике ФГБУ «Национальный медицинский исследовательский центр онкологии им. Н.Н. Блохина» Минздрава России.
Все пациенты подписали информированное согласие на участие в исследовании.

Compliance with patient rights and principles of bioethics
The study protocol was approved by the biomedical ethics committee of N.N. Blokhin National Medical Research Center of Oncology, Ministry of Health of Russia.
All patients gave written informed consent to participate in the study.

Статья поступила: 02.06.2021. **Принята к публикации:** 06.08.2021.
Article submitted: 02.06.2021. **Accepted for publication:** 06.08.2021.