

Редкие случаи расхождения лабораторных признаков при диагностике лимфомы Беркитта у детей

И.А. Демина¹, О.И. Илларионова¹, Т.Ю. Вержбицкая^{2,3}, Г.А. Цаур^{2,3}, Е.Б. Русанова⁵, М.В. Горчакова⁵, Е.Е. Зуева^{5,6}, М.Б. Белогурова⁷, Г.И. Улейская⁸, Л.А. Щекина⁸, А.Н. Казакова¹, Е.А. Зеркаленкова¹, Ю.В. Ольшанская¹, Ю.Г. Абугова¹, Л.Г. Фечина^{2,3}, Н.В. Мякова¹, Е.В. Самочатова¹, А.А. Масчан¹, А.М. Попов¹

¹ФГБУ «Национальный медицинский исследовательский центр детской гематологии, онкологии и иммунологии имени Дмитрия Рогачева» Минздрава России; Россия, 117997 Москва, ул. Саморы Машела, 1;

²ГБУЗ СО «Областная детская клиническая больница № 1»; Россия, 620149 Екатеринбург, ул. Серафимы Дерябиной, 32;

³ГАОУ СО «Институт медицинских клеточных технологий»; Россия, 620026 Екатеринбург, ул. Карла Маркса, 22а;

⁴Обособленное структурное подразделение «Российская детская клиническая больница» ФГБОУ ВО РНИМУ имени Н.И. Пирогова Минздрава России; Россия, 119571 Москва, Ленинский проспект, 117;

⁵ГБОУ ВПО «Первый Санкт-Петербургский государственный медицинский университет имени академика И.П. Павлова» Минздрава России; Россия, 197022 Санкт-Петербург, ул. Льва Толстого, 6-8;

⁶Ариэльский университет, факультет естественных наук, кафедра молекулярной биологии; Израиль, 40700 Ариэль;

⁷ГБУЗ «Санкт-Петербургский клинический научно-практический центр специализированных видов медицинской помощи (онкологический)»; Россия, 197758 Санкт-Петербург, пос. Песочный, ул. Ленинградская, 68а, лит. А;

⁸ГБУЗ «Городская клиническая больница № 31»; Россия, 197110 Санкт-Петербург, проспект Динамо, 3

Контакты: Александр Михайлович Попов uralcytometry@gmail.com

Введение. Основными критериями постановки диагноза «лимфома Беркитта» (ЛБ) являются определение зрелого иммунофенотипа бластных клеток с экспрессией поверхностного IgM, выявление L3 морфологического варианта и наличие характерных перестроек гена *c-myc*.

Цель исследования — описание вариантов расхождения лабораторных признаков при диагностике ЛБ.

Материалы и методы. В настоящее исследование было включено 10 пациентов (8 мальчиков и 2 девочки) в возрасте от 1 до 18 лет. Основным критерием включения послужило выявление противоречий между данными иммунофенотипирования (ИФТ), морфологического и цитогенетического анализов.

Результаты. Нами описаны 2 случая с отсутствием перестроек гена *c-myc*. У 2 пациентов определялся L2 вариант морфологии, который противоречил наличию типичных для ЛБ перестроек гена *c-myc*. В 1 случае были описаны недифференцируемые бласты при наличии поверхностного IgM и отсутствии перестроек гена *c-myc*. У 8 пациентов отсутствовала экспрессия поверхностного IgM. Из них у 2 пациентов противоречивыми были данные одновременно ИФТ и морфологии, и основой для постановки диагноза стало обнаружение типичной транслокации $t(8;14)(q24;q32)$.

Заключение. Случаи, представленные в настоящей статье, и случаи, описанные в литературе, демонстрируют важность внимательного и комплексного подхода при оценке результатов лабораторных исследований в диагностике ЛБ.

Ключевые слова: лимфома Беркитта, бластные клетки в костном мозге, лабораторная диагностика

Для цитирования: Демина И.А., Илларионова О.И., Вержбицкая Т.Ю. и др. Редкие случаи расхождения лабораторных признаков при диагностике лимфомы Беркитта у детей. Онкогематология 2018;13(3):76–82

DOI: 10.17650/1818-8346-2018-13-3-76-82

Rare cases of laboratory tests discrepancies in diagnostics of pediatric Burkitt lymphoma/leukemia

I.A. Demina¹, O.I. Illarionova¹, T.Yu. Verzhbitskaya^{2,3}, G.A. Tsaurov^{2,3}, E.B. Rusanova⁵, M.V. Gorchakova⁵, E.E. Zueva^{5,6}, M.B. Belogurova⁷, G.I. Uleiskaya⁸, L.A. Shchekina⁸, A.N. Kazakova¹, E.A. Zerkalenkova¹, Yu.V. Olshanskaya¹, Yu.G. Abugova¹, L.G. Fechina^{2,3}, N.V. Miakova¹, E.V. Samochatova¹, A.A. Maschan¹, A.M. Popov¹

¹Dmitry Rogachev National Medical Research Center of Pediatric Hematology, Oncology and Immunology, Ministry of Health of Russia; 1 Samory Mashela St., Moscow 117997, Russia;

²Sverdlovsk Regional Clinical Children's Hospital No 1; 32 Serafimy Deryabinoy St., Ekaterinburg 620149, Russia;

³Research Institute of Medical Cell Technologies; 22a Karla Marksa St., Ekaterinburg 620026, Russia;

⁴Russian Children Clinical Hospital, N.I. Pirogov Russian National Research Medical University, Ministry of Health of Russia; 117 Leninskiy Prospekt, Moscow 119571, Russia;

⁵I.P. Pavlov First Saint Petersburg State Medical University; 6-8 L'va Tolstogo St., Saint Petersburg 197022, Russia;

⁶Ariel University, Faculty of Natural Sciences, Department of Molecular Biology. Ariel 40700, Israel

⁷St. Petersburg Clinical Scientific and Practical Center of Specialized Medical Assistance (Oncological); 68a Leningradskaya St., Pesochnyi, Saint Petersburg 197758, Russia

⁸City Clinical Hospital No. 31; 3 Dynamo Prospekt, Saint Petersburg 197110, Russia

Introduction. The main features of bone marrow blasts cells in Burkitt lymphoma/leukemia (BL) are L3 morphology, mature immunophenotype of blasts with surface IgM expression, and presence of typical MYC gene rearrangements.

The aim of the study was to show discrepancy examples in laboratory signs of BL.

Patients and methods. 10 patients (8 boys and 2 girls) aged 1 to 18 years were included in the present study. The inclusion criterion was the identification of discrepancies between flow cytometric, morphological and cytogenetic data.

Results. In 2 cases there were no rearrangements of the MYC gene. In 2 patients, the L2 morphological variant went against the presence of typical MYC gene rearrangements. In one case, undifferentiated blasts cells were described by morphology together with presence of surface IgM, and atypical genetics. In 8 patients, there was no expression of surface IgM. Of these, patients with absence of cytomorphological data cytometric and genetic data were controversial.

Conclusion. The cases presented in this study and the cases described in the literature demonstrate the importance of an attentive and comprehensive approach in evaluating the results of laboratory tests in the diagnosis of BL.

Key words: Burkitt lymphoma/leukemia, bone marrow blasts cells, laboratory investigation

For citation: Demina I.A., Illarionova O.I., Verzhbitskaya T.Yu. et al. Rare cases of laboratory tests discrepancies in diagnostics of pediatric Burkitt lymphoma/leukemia. *Onkologematologiya = Oncohematology* 2018;13(3):76–82

Лимфома Беркитта (ЛБ) – высокоагрессивная В-клеточная лимфома, составляющая примерно 2,5 % всех неходжкинских лимфом. Впервые как самостоятельное заболевание она была в прошлом веке описана Д. Беркиттом у африканских детей [1]. Все клинические группы ЛБ имеют сходные фенотип и профиль экспрессии генов, что отличает ее от других агрессивных В-клеточных лимфом [2, 3].

Диагностика ЛБ основывается на комбинации данных морфологического, цитогенетического и иммунофенотипического анализа [4]. В большинстве случаев картина костного мозга (КМ) при цитоморфологическом исследовании характеризуется пролиферацией опухолевых клеток морфологического варианта L3 по FAB-классификации [5]. Иммунофенотип также достаточно постоянен (В1V вариант острого лимфобластного лейкоза (ОЛЛ) по классификации EGIL [6]) и включает экспрессию поверхностного IgM, пан-В-клеточных антигенов, BCL6, а также отсутствие белка BCL2. Более 90 % случаев ЛБ имеют перестройки в гене *c-myc*. Чаще всего встречается t(8;14)(q24; q32). Перестройки t(2;8)(p12; q24) и t(8;22)(q24; q11) выявляются значительно реже [7]. Однако даже обнаружение классической перестройки гена *c-myc* не является абсолютным указанием на наличие ЛБ. Было установлено, что только в 61 % случаев наличия этих перестроек клетки имели морфологию L3, в 77 % – В1V-иммунофенотип, а в 85 % выявлялись дополнительные хромосомные аномалии [7]. Ранее нами было показано, что морфологический вариант L3 у детей встречается лишь у 75 % пациентов с В1V-ОЛЛ. В остальных случаях бласты имеют морфологический вариант L1, L2 или присутствуют клетки, которые можно отнести к 2 морфологическим вариантам [8].

Цель работы – описание вариантов расхождения лабораторных признаков при диагностике лимфомы Беркитта.

Материалы и методы

Нами были ретроспективно проанализированы данные иммунофенотипических, морфологических и цитогенетических исследований костного мозга 10 пациентов с верифицированным патоморфологическим диагнозом ЛБ (8 мальчиков и 2 девочки) в возрасте от 1 до 18 лет. Все пациенты были обследованы в период с 2010 по 2016 г. Основным критерием отбора послужило выявление противоречий между данными ИФТ, морфологии и цитогенетического анализа при наличии патоморфологического диагноза ЛБ.

Пациенты были обследованы в лабораториях ФГБУ «Национальный медицинский исследовательский центр детской гематологии, онкологии и иммунологии имени Дмитрия Рогачева» Минздрава России (Москва), Центра детской онкологии и гематологии ГБУЗ Свердловской области «Областная детская клиническая больница № 1» (Екатеринбург) и ФГБОУ ВО «Первый Санкт-Петербургский государственный медицинский университет имени академика И.П. Павлова» Минздрава России (Санкт-Петербург).

Анализ иммунофенотипа клеток КМ проводили с использованием 4–8-цветной панели. Использовались моноклональные антитела (МКАТ), меченные флуоресцеинизотиоцианатом (FITC), R-фикоэритрином (PE), перидининхлорофилл-протеином (PerCP), аллофикоцианином (APC), тандемными конъюгатами: PE с цианином 7 (Cy7), PerCP с цианином 5.5 (Cy5.5) и APC с CyHbc/7, а также с красителями BV421 и BV510. В анализе применяли МКАТ к следующим антигенам: CD45, CD19, CD3, CD10, CD34, CD13, CD33, CD117, CD15, CD58, CD38, CD20, CD22, CD79a, CD7, CD5, NG2, IgM, k, l, TdT, MPO. Окрашивание образцов МКАТ выполняли согласно инструкции фирмы-производителя. Результаты анализировали с помощью программного обеспечения FACS Diva 6.1 (BD) и Kaluza 1.5a (Beckman Coulter, США). Анализировали не менее 10 тыс. ядросодержащих клеток. Опухолевые клетки выделяли на точечных графиках по экспрессии CD45, значениям параметра бокового светорассеяния

и экспрессии линейно-ассоциированного маркера CD19. Популяция клеток считалась позитивной, если более 20 % клеток экспрессировали исследуемый антиген на мембране или более 10 % внутриклеточно [6]. В качестве негативного контроля использовали сохранившиеся в образце нормальные клетки.

Стандартное кариотипирование проводили методом G-banding после суточного культивирования без митогенной стимуляции по ранее описанной методике [9], результаты записывали согласно международной цитогенетической номенклатуре ICSN 2016 [10]. Исследование методом FISH проводили с рядом специфических проб согласно инструкции производителей. Перестройки гена *c-myc* определяли с помощью зонда Vysis LSI C-MYC Breakapart (Abbott Molecular, США) на разрыв хромосомного региона 8q24.

Результаты

Общие закономерности распределения нетипичных результатов лабораторных исследований представлены на рис. 1.

В первых 2 случаях по результатам проведенного исследования FISH классические хромосомные

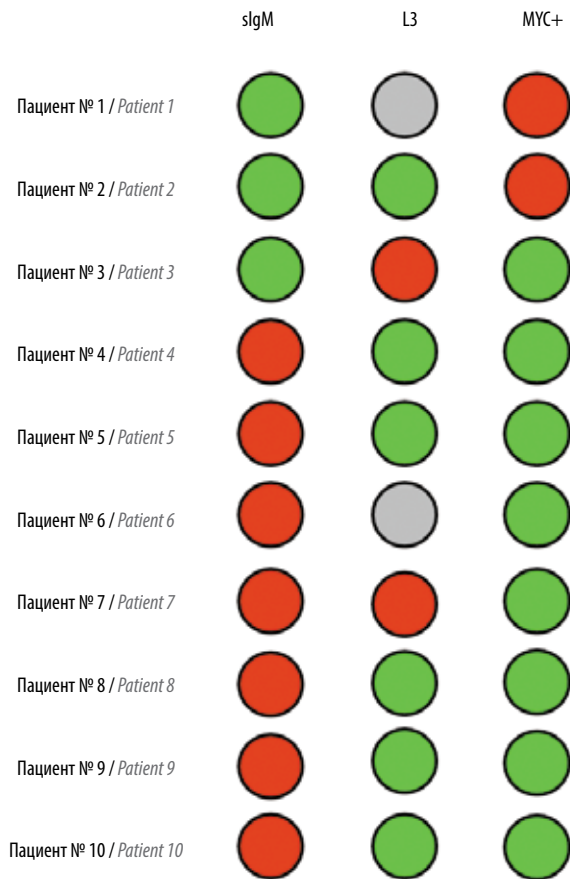

Рис. 1. Наличие (зеленый цвет) или отсутствие (красный цвет) данного лабораторного признака лимфомы Беркитта у 10 исследованных пациентов. Серым цветом обозначено отсутствие данных
Fig. 1. Presence (green color) or absence (red color) of this laboratory Burkitt's lymphoma sign in 10 studied patients

перестройки гена *c-myc* не были обнаружены при наличии поверхностной экспрессии IgM. В 1 случае L3-морфология бластов и наличие экстрамедуллярного поражения яичников позволили по совокупности данных установить диагноз ЛБ. Во 2-м случае морфологическое описание бластных клеток не позволило четко классифицировать их по типу. В 3-м случае L2-морфология не соответствовала основному клиническому диагнозу ЛБ. Все случаи с 4-го по 10-й имели общую черту – отсутствие поверхностной экспрессии IgM. Среди них у 1 пациента (№ 8) диагнозу ЛБ не соответствовала также морфологическая принадлежность бластных клеток – они были отнесены к варианту L2. Однако в 6 из этих 7 случаев была выявлена перестройка t(8;14)(q24; q32), а у 1 пациента – t(8;22)(q24; q11). Также у 1 пациента были выявлены одновременно две перестройки: t(8;14)(q24; q32) и t(14;18)(q32; q21). L2 морфология бластных клеток была обнаружена в 2 случаях из 9, для которых эта информация была доступна. В 1 случае морфология L2 сочеталась с атипичным иммунофенотипом с отсутствием поверхностного IgM. В 1 случае морфологическая принадлежность бластных клеток к L2 противоречила результатам и иммунофенотипирования, и цитогенетического анализа. У 1 пациента нетипичными оказались данные одновременно ИФТ и морфологии, и основой для постановки диагноза стало обнаружение типичной транслокации *c-myc* t(8;14)(q24; q32). Из пациентов, по которым не имелось данных о наличии или отсутствии экстрамедуллярных поражений, в 1 случае отсутствовал поверхностный IgM при иммунофенотипировании, но диагноз был установлен на основе цитогенетических и морфологических данных. У другого данные цитогенетического анализа противоречили иммунофенотипированию и морфологии. Подробно основные данные иммунофенотипирования, морфологического и цитогенетического обследования пациентов представлены в таблице. Рассмотрим несколько особенно интересных с диагностической точки зрения случаев. У пациента № 2 отсутствие перестройки t(8;14)(q24; q32) противоречило L3-морфологии и зрелому иммунофенотипу. Для уточнения диагноза было проведено иммуногистохимическое исследование материала экстрамедуллярного образования. Были обнаружены клетки опухоли среднего и крупного размера, с небольшим ободком цитоплазмы, крупным круглым ядром с ядрышками и дисперсным хроматином. Они обладали высокой митотической активностью. Определялось небольшое количество макрофагов при малом увеличении микроскопа, формировавших картину «звездного неба». Клетки инфильтрата были представлены CD20 позитивными В-лимфоцитами с коэкспрессией CD10, BCL6, CD38, HGAL, C-Myc (40 %). Отсутствовала экспрессия BCL2, MUM1, TdT, CD3. Уровень экспрессии Ki-67 – 100 %. Это позволило установить окончательный диагноз ЛБ.

Пациент № 4 имел определенные

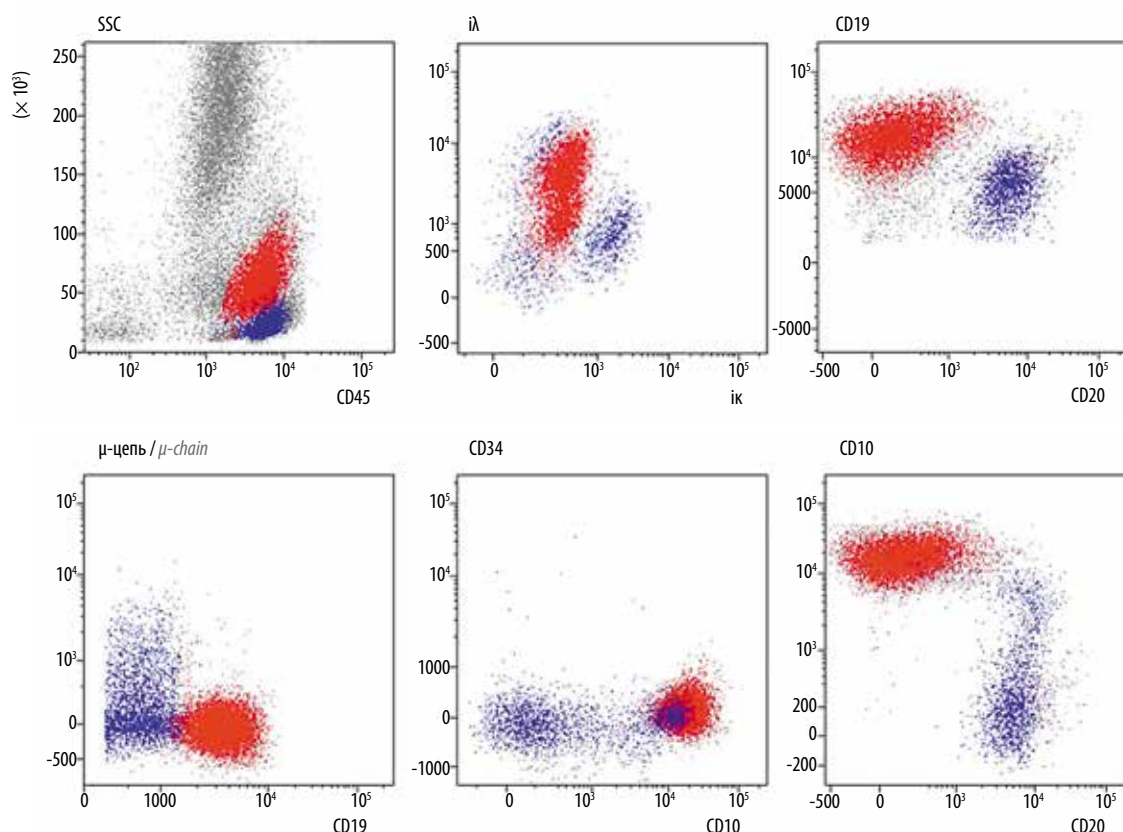


Рис. 2. Иммунофенотип бластов пациента № 4. Красным цветом выделены опухолевые клетки, синим — В-лимфоциты
Fig. 2. Blast cells immunophenotype in patient 4. Tumor cells are marked red, blue is B-lymphocytes

иммунофенотипические особенности, существенно затрудняющие диагностику. В отличие от классического иммунофенотипа с экспрессией IgM, CD10, CD19, CD20 и отсутствием маркера ранних предшественников CD34, у данного пациента отсутствовали IgM и CD20, в то время как в цитоплазме бластов была обнаружена λ -цепь Ig (рис. 2).

При МРТ-исследовании было обнаружено диффузное поражение костей черепа. До получения данных цитогенетического анализа пациент лечился по протоколу ALL–MB–2008 для группы промежуточного риска с рандомизацией на ветвь PEG- [11]. Однако обнаружение $t(8;14)(q24; q32)$ вкупе с L3-морфологией бластов заставило пересмотреть диагноз и перевести пациента на лечение по протоколу B-NHL [12]. В настоящее время пациент находится в полной продолжающейся ремиссии.

Необходимо отметить, что зачастую сложности в дифференциальной диагностике ЛБ и острого В-лимфобластного лейкоза возможно преодолеть с помощью комплексного обследования и анализа данных, так как даже наличие типичных транслокаций не является решающим при постановке диагноза и выборе тактики лечения. Отдельно приведем пример подобного случая. У пациента (девочка, 2 года) была выявлена транслокация $t(8;14)(q24; q32)$, однако при иммунофенотипировании КМ иммунофенотип бластов соответствовал ва-

рианту ВП-ОЛЛ. Была выявлена экспрессия CD34, CD10, CD19 при отсутствии CD20, а также поверхностной или внутриклеточной экспрессии IgM (рис. 3). В спинномозговой жидкости также были обнаружены бласты с фенотипом $CD10^+CD19^+CD45^{dim}$. В целом иммунофенотип опухолевых клеток соответствовал скорее ВП-ОЛЛ, нежели ЛБ [13]. Морфологически бласты были отнесены к L2-варианту. В клинической картине преобладали слабость, бледность кожных покровов, геморрагическая сыпь, лихорадка. В общем анализе крови на фоне глубокой анемии, тромбоцитопении отмечалось 92 % лимфоцитов. Состояние прогрессивно ухудшалось, появились боли в конечностях, рвота. Был установлен диагноз ВП-ОЛЛ и лечение проводилось по протоколу ALL–MB–2008. Выявление $t(8;14)(q24; q32)$ не привело к смене терапии. На 15-й день терапии в КМ методом проточной цитометрии было определено 1,24 % опухолевых клеток. Пациент был успешно выведен в ремиссию к окончанию индукционной терапии (36-й день), при этом минимальная остаточная болезнь (МОБ) в этой точке наблюдения не выявлялась. Пациент сохранил МОБ-негативную полную клинико-гематологическую ремиссию.

Обсуждение

Лимфома Беркитта является агрессивной В-клеточной лимфомой с характерными морфологическими, иммунофенотипическими и молекулярными

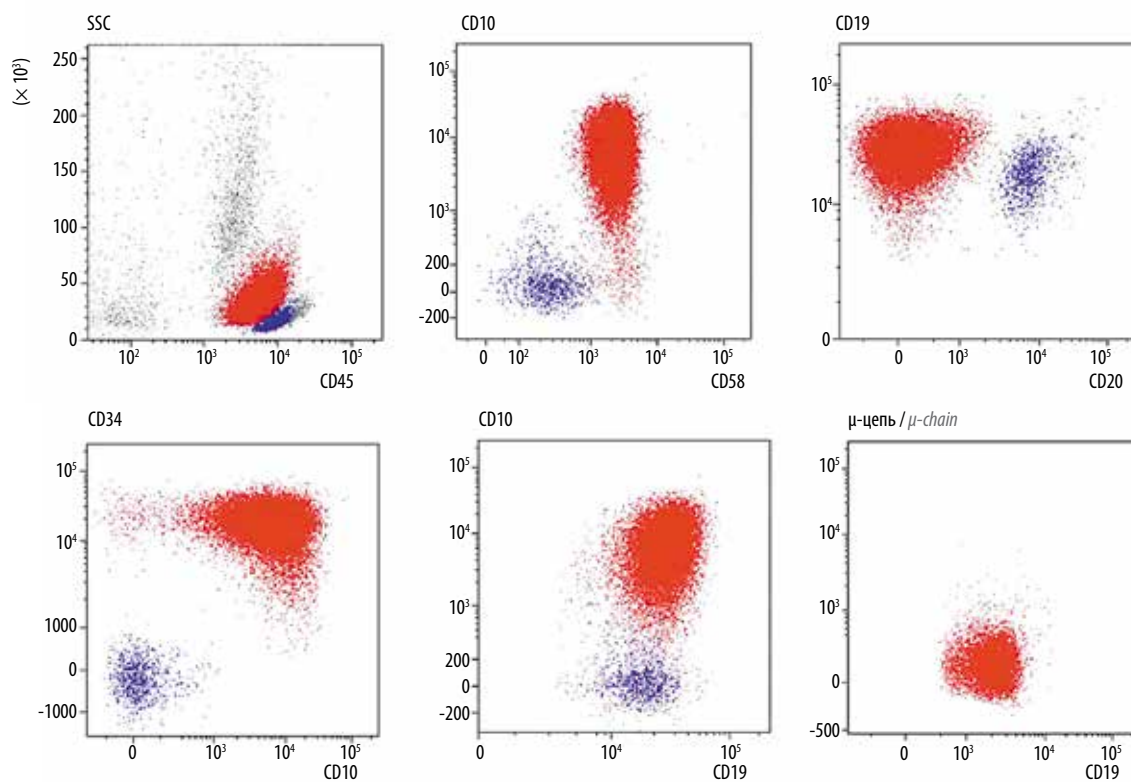


Рис. 3. Иммунофенотип В11 ВП-ОЛЛ бластных клеток при наличии $t(8;14)(q24;q32)$ и морфологии L2. Красным цветом выделены бластные клетки, синим — В-лимфоциты

Fig. 3. B11 BCP-ALL blasts cells immunophenotype in the presence of $t(8;14)(q24;q32)$ and L2 morphology. Tumor cells are marked red, blue is B-lymphocytes

особенностями и довольно однородным профилем экспрессии генов [14, 15]. При гистологическом исследовании опухолевого материала выявляется картина «звездного неба» при микроскопии с малым увеличением. Цитоморфологически бластные клетки относятся к L3-варианту по FAB-классификации. Генетическим маркером ЛБ является наличие перестроек в гене *c-myc* 8-й хромосомы, в основном с вовлечением гена *IGH*, либо генов легких цепей иммуноглобулинов. Также для ЛБ характерна поверхностная экспрессия IgM, так как биологически ЛБ происходит из клеток герминативного центра [16].

Опубликован ряд работ, описывающих клинические случаи ЛБ и ВП-ОЛЛ как у детей, так и у взрослых, с различными aberrantными вариантами иммунофенотипа, ранее не выявляемыми хромосомными перестройками и несоответствиями данных лабораторных исследований и основного диагноза [17]. Так, K. Kelemen и соавт. были подробно описаны 4 случая aberrantного иммунофенотипа ЛБ без экспрессии поверхностного IgM [18]. В нашем исследовании у 1 пациента также наблюдалось отсутствие экспрессии CD20, который чаще всего экспрессируется при зрелоклеточных В-линейных лимфомах. В данном случае это было ассоциировано с отсутствием поверхностного IgM и наличием перестройки $t(8;14)(q24;q32)$. При этом стоит отметить, что бластные клетки относились к морфологическому

варианту L3. Иммунофенотип был, пожалуй, наиболее вариативной частью морфотипа бластных клеток при ЛБ. Среди описываемых нами 10 случаев только 3 имели поверхностную экспрессию IgM. В то же время экспрессии поверхностного иммуноглобулина недостаточно, чтобы исключить ВП-ОЛЛ [8].

Описаны редкие случаи обнаружения нехарактерных для ЛБ мутаций и дополнительных хромосомных аномалий. Среди этих случаев есть небольшое число пациентов, имеющих перестройки гена *KMT2A*, особенно $t(9;11)(p22;q23)$ [19, 20]. В одной работе [21] представлен случай ВП-ОЛЛ из зрелых клеток с морфологией L3 и ранее не выявляемой при этой патологии перестройкой $t(11;15)(q23;q14)$. Описан и вариант ЛБ у ребенка 10 лет с L3, $t(8;14)$ и частичной тетрасомией 1q [22]. В нашем исследовании были выявлены 2 случая с отсутствием классических перестроек гена *c-myc*. Кроме того, у 1 пациента обнаружены одновременно 2 перестройки $t(8;14)(q24;q32)$, $t(14;18)(q32;q21)$ при отсутствии экспрессии поверхностного IgM.

В наших случаях у 2 пациентов определялся вариант морфологии L2, который противоречил наличию типичных для ЛБ перестроек гена *c-myc*. В 1 случае были описаны недифференцируемые бластные клетки при наличии и поверхностного IgM, и перестроек гена *c-myc*, и экстрамедуллярных поражений.

В опубликованном в 2016 г. обновлении классификации Всемирной организации здравоохранения отмечено, что для ЛБ не существует абсолютного диагностического критерия. Даже перестройки гена *c-myc* не являются абсолютно специфичными для ЛБ. Их можно обнаружить и при других онкогематологических заболеваниях. То же самое относится к показателям как морфологическим, так и иммунофенотипическим [8]. Предложено дополнить иммунофенотипическую панель маркерами Vcl2 и Vcl6, но в случаях, когда бласты имеют фенотип предшественников, данные маркеры не помогают в уточнении диагноза [23].

Случаи, представленные в настоящей статье, и случаи, описанные в литературе, демонстрируют важность тщательного и мультидисциплинарного подхода при оценке результатов лабораторных исследований. Поэтому для точной дифференциальной диагностики ОЛЛ и В-клеточных лимфом необходимо проводить комплексное обследование пациентов с подозрением на ЛБ с учетом клинической картины, иммунофенотипа, морфологического варианта и наличия специфических хромосомных перестроек. Отсутствие необходимого набора лабораторных данных несет опасность неправильной и несвоевременной диагностики, что может привести к неадекватной терапии.

ЛИТЕРАТУРА / REFERENCES

- Burkitt D. A sarcoma involving the jaws in African children. *Br J Surg* 1958;46(197):218–23. PMID: 13628987.
- Lenze D., Leoncini L., Hummel M. et al. The different epidemiologic subtypes of Burkitt lymphoma share a homogenous micro RNA profile distinct from diffuse large B-cell lymphoma. *Leukemia* 2011;25(12):1869–76. DOI: 10.1038/leu.2011.156. PMID: 21701491.
- Piccaluga P.P., De Falco G., Kustagi M. et al. Gene expression analysis uncovers similarity and differences among Burkitt lymphoma subtypes. *Blood* 2011;117(13):3596–608. DOI: 10.1182/blood-2010-08-301556. PMID: 21245480.
- Leoncini L., Raphael M., Stein H. et al. Burkitt lymphoma. In: Swerdlow S.H., Campo E., Harris N.L. et al. (eds). *WHO classification of tumours of haematopoietic and lymphoid tissues*. IARC press, 2008. P. 262–264.
- Swerdlow S., Campo E., Harris N.L. et al. *WHO Classification of Tumours of Haematopoietic and Lymphoid Tissues*. Lyon, France: IARC, 2008;262–4.
- Bene M., Castoldi G., Knapp W. et al. Proposals for the immunological classification of acute leukemias. European Group for the Immunological Characterization of Leukemias (EGIL). *Leukemia* 1995;9(10):1783–6. PMID: 7564526.
- Angi M., Kamath V., Yuvarani S. et al. The t(8;14)(q24.1;q32) and its variant translocations: A study of 34 cases. *Hematol Oncol Stem Cell Ther* 2017;10(3):126–34. DOI: 10.1016/j.hemonc.2017.03.002. PMID: 28390216.
- Дёмина И.А., Вержбицкая Т.Ю., Кашпор С.А. и др. Гетерогенность В-клеточного острого лимфобластного лейкоза (BIV-иммуновариант) у детей. *Онкогематология* 2017;12(4):34–40. [Demina I.A., Verzhbitskaya T.Yu., Kashpor S.A. et al. Heterogeneity of childhood B-cell acute lymphoblastic leukemia (EGIL subtype BIV). *Onkohematologiya = Oncohematology* 2017;12(4):34–40 (In Russ.). DOI: 10.17650/1818-8346-2017-12-4-34-40.
- Creutzig U., van den Heuvel-Eibrink M.M., Gibson B. et al. Diagnosis and management of acute myeloid leukemia in children and adolescents: recommendations from an international expert panel. *Blood* 2012;120(16):3187–205. DOI: 10.1182/blood-2012-03-362608. PMID: 22879540.
- ISCN 2016: An International System for Human Cytogenomic Nomenclature (2016). Eds.: McGowan-Jordan J., Simons A., Schmid M. (Reprint of: *Cytogenetic and Genome Research* 2016;149:1–2).
- Карачунский А.И., Румянцев Ю.В., Румянцев А.Г. Эволюция лечения острого лимфобластного лейкоза у детей: критическое использование мирового опыта в России. *Вопросы гематологии/онкологии и иммунопатологии в педиатрии* 2011;10(2):15–31. [Karachunskiy A.I., Rumyantseva Yu.V., Rumyantsev A.G. Evolution of therapy for acute lymphoblastic leukemia in children: Critical use of experience, gained in the World, in Russia. *Voprosy gematologii/onkologii i immunopatologii v pediatrii = Pediatric Hematology/Oncology and Immunopathology* 2011;10(2):15–31 (In Russ.).]
- Самочатова Е.В., Шелихова Л.Н., Мякова Н.В. и др. Возможности и проблемы современной терапии неходжкинских лимфом у детей и подростков. *Педиатрия* 2011;90(4):37–43. [Samochatova E.V., Shelikhova L.N., Myakova N.V. et al. Opportunities and problems of modern non-Hodgkin's lymphomas therapy in children and adolescents. *Pediatria = Pediatrics* 2011;90(4):37–43 (In Russ.).]
- Дёмина И.А., Вержбицкая Т.Ю., Кашпор С.А. и др. Иммунофенотипическая характеристика опухолевых клеток в костном мозге при лимфоме/лейкозе Беркитта: возможности дифференциальной диагностики с острым лимфобластным лейкозом. *Онкогематология* 2017;12(1):55–61. [Demina I.A., Verzhbitskaya T.Yu., Kashpor S.A. et al. Immunophenotypic features of bone marrow tumor cell in Burkitt lymphoma/leukemia: B-lineage acute lymphoblastic leukemia diagnostic opportunities. *Onkohematologiya = Oncohematology* 2017;12(1):55 (In Russ.). DOI: 10.17650/1818-8346-2017-12-1-55-61.
- Dave S.S., Fu K., Wright G.W. et al. Lymphoma/leukemia molecular profiling project: molecular diagnosis of Burkitt's lymphoma. *N Engl J Med* 2006;354(23):2431–42. DOI: 10.1056/NEJMoa055759. PMID: 16760443.
- Hummel M., Bentink S., Berger H. et al. Molecular mechanisms in malignant lymphomas network project of the Deutsche Krebshilfe: a biologic definition of Burkitt's lymphoma from transcriptional and genomic profiling. *N Engl J Med* 2006;354(23):2419–30. DOI: 10.1056/NEJMoa055351. PMID: 16760442.
- Dunleavy K., Little R.F., Wilson W.H. Update on Burkitt Lymphoma. *Hematol Oncol Clin N Am* 2016;30(6):1333–43. DOI: 10.1016/j.hoc.2016.07.009. PMID: 27888884.
- Kansal R., Deeb G., Barcos M. et al. Precursor B lymphoblastic leukemia with surface light chain immunoglobulin restriction: a report of 15 patients. *Am J Clin Pathol* 2004;121(4):512–25. DOI: 10.1309/WTXC-Q5NR-ACVX-TYBY. PMID: 15080303.
- Kelemen K., Brazier R.M., Gatter K. et al. Immunophenotypic variations of Burkitt lymphoma. *Am J Clin Pathol* 2010;134(1):127–38. DOI: 10.1309/AJCP93LJPTROPDKR. PMID: 20551277.
- Kim B., Lee S.-T., Kim H.-J. et al. Acute Lymphoblastic Leukemia with Mature B-Cell Phenotype and t(9;11)(p22;q23;p11.2): A Case Study and Literature Review. *Ann Lab Med* 2014;34(2):166–9. DOI: 10.3343/alm.2014.34.2.166. PMID: 24624357.
- Blin N., Méchinaud F., Talmant P. et al. Mature B-cell lymphoblastic leukemia with

- MLL rearrangement: an uncommon and distinct subset of childhood acute leukemia. *Leukemia* 2008;22(5):1056–9. DOI: 10.1038/sj.leu.2404992. PMID: 18007578.
21. Smith M.C., Kressin M.K., Crawford E., et al. B Lymphoblastic Leukemia With a Novel t(11;15)(q23;q15) and Unique Burkittoid Morphologic and Immunophenotypic Findings in a 9-Year-Old Boy. *Lab Med* Fall 2015;46(4):320–6. DOI: 10.1309/LM0BOC84GSQGHYKD. PMID: 26489677.
22. Sato Y., Kurosawa H., Fukushima K. et al. Burkitt-Type Acute Lymphoblastic Leukemia With Precursor B-Cell Immunophenotype and Partial Tetrasomy of 1q: A Case Report. *Medicine* (Baltimore) 2016;95(10):e2904. DOI: 10.1097/MD.0000000000002904. PMID: 26962787.
23. Swerdlow S.H., Campo E., Harris N.L. et al. WHO Classification of Tumours of Haematopoietic and Lymphoid Tissues. Revised 4th edition. International Agency for Research on Cancer. Lyon, 2017.

Вклад авторов

И.А. Демина: разработка дизайна исследования, анализ полученных данных, обзор публикаций, написание и редактирование текста статьи; О.И. Илларионова, Т.Ю. Вержбицкая, Е.Б. Русанова, М.В. Горчакова, Г.И. Улейская, Е.Е. Зуева, Л.А. Щекина: получение данных иммунофенотипирования;

Г.А. Цаур, А.Н. Казакова, Е.А. Зеркаленкова, Ю.В. Ольшанская: получение цитогенетических данных;

М.Б. Белогурова, Ю.Г. Абугова: получение клинических данных;

Л.Г. Фечина, Н.В. Мякова, Е.В. Самочатова, А.А. Масчан: общее руководство исследованием;

А.М. Попов: разработка дизайна исследования, получение иммунофенотипических данных, написание и редактирование текста статьи.

Authors' contributions

I.A. Demina: study design, data analysis, publications review, article editing;

O.I. Illarionova, T.Yu. Verzhbitskaya, E.B. Rusanova, M.V. Gorchakova, E.E. Zueva, G.I. Uleyskaya, L.A. Schekina: immunophenotyping;

G.A. Tsaur, A.N. Kazakova, E.A. Zerkalnikova, Yu.V. Olshanskaya: cytogenetic testing;

M.B. Belogurova, Yu.G. Abugova: clinical data collecting;

L.G. Fechina, N.V. Myakova, E.V. Samochatova, A.A. Maschan: study managing;

A.M. Popov: study design, immunophenotyping, article editing.

ORCID авторов / ORCID of authors

И.А. Демина / I.A. Demina: <https://orcid.org/0000-0002-4317-2094>

О.И. Илларионова / O.I. Illarionova: <https://orcid.org/0000-0003-2685-674X>

Т.Ю. Вержбицкая / T.Yu. Verzhbitskaya: <https://orcid.org/0000-0001-9329-1828>

Г.А. Цаур / G.A. Tsaur: <https://orcid.org/0000-0002-9881-6221>

Е.А. Зеркаленкова / E.A. Zerkalnikova: <https://orcid.org/0000-0001-9634-5828>

Ю.В. Ольшанская / Yu.V. Olshanskaya: <https://orcid.org/0000-0002-2352-7716>

Л.Г. Фечина / L.G. Fechina: <https://orcid.org/0000-0002-1885-3912>

Н.В. Мякова / N.V. Myakova: <http://orcid.org/0000-0002-4779-1896>

А.А. Масчан / A.A. Maschan: <http://orcid.org/0000-0002-0016-6698>

А.М. Попов / A.M. Popov: <https://orcid.org/0000-0002-0889-6986>

Конфликт интересов. Авторы заявляют об отсутствии конфликта интересов.

Conflict of interest. The authors declare no conflict of interest. Информированное согласие.

Финансирование. Исследование проведено без спонсорской поддержки.

Financing. The study was performed without external funding.